

Cours de Résidanat

Sujet : 14

Cancer du sein

OBJECTIFS

1. Décrire le système de drainage lymphatique du sein.
2. Décrire les particularités anatomopathologiques des tumeurs malignes du sein.
3. Expliquer le mode d'extension du cancer du sein.
4. Identifier à partir des données de l'anamnèse les sujets à risque de développer un cancer du sein.
5. Réunir les éléments cliniques et paracliniques permettant de poser le diagnostic du cancer du sein en fonction du degré d'évolution.
6. Evaluer sur des arguments cliniques et paracliniques le pronostic du cancer du sein.
7. Planifier la stratégie thérapeutique du cancer du sein en fonction du stade TNM et des facteurs histo-pronostiques.
8. Indiquer les modalités de surveillance post-thérapeutique d'un cancer du sein.
9. Elaborer la stratégie du diagnostic précoce du cancer du sein.
10. Expliquer les moyens de prévention du cancer du sein.

1. Décrire le système de drainage lymphatique du sein.

On distingue :

- Le réseau lymphatique **superficiel** drainant la peau de la région mammaire,
- Le réseau **plus profond** drainant la glande mammaire à proprement parler.

Les lympho-nœuds drainant le sein sont représentés sur la figure 1.

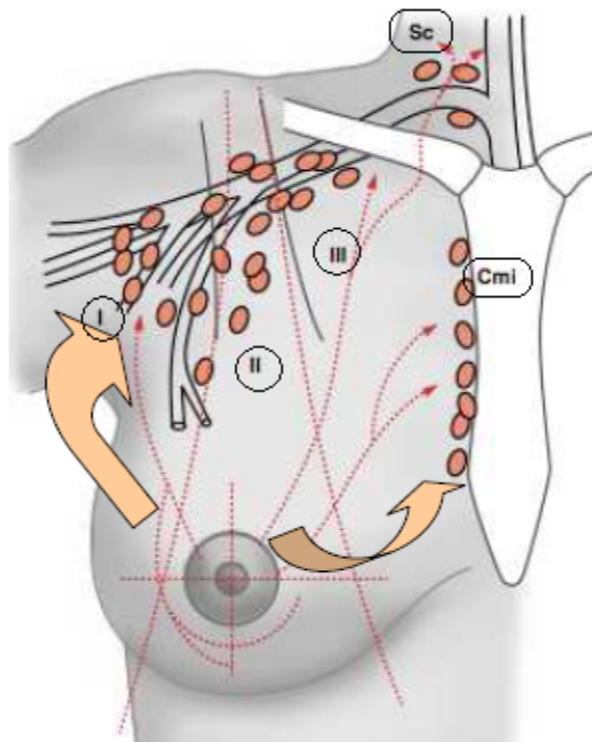


Figure 1 : Drainage lymphatique du sein :

- I, II, III : étages ganglionnaires axillaires de Berg
- Sc : sus-claviculaire
- Cmi : chaîne mammaire interne.

Les **réseaux lymphatiques** d'origine sont :

- Le réseau sous-aréolaire
- Le réseau cutané
- Le réseau glandulaire

Les **collecteurs lymphatiques** : se drainent vers :

- Les nœuds lymphatiques axillaires
- Les nœuds lymphatiques para-sternaux (mammaires internes)
- Les nœuds lymphatiques supra-claviculaires

Les voies de drainage lymphatique mammaire s'organisent de la manière suivante :

- Un premier réseau lymphatique superficiel, draine le parenchyme glandulaire superficiel jusque dans les lympho-noeuds axillaires,
- Un réseau profond, draine le parenchyme glandulaire profond jusque dans les chaînes mammaires interne et externe.

Les modalités du drainage du sein :

- Tous les quadrants → axillaire
- Quadrants supérieurs → Supra-claviculaire
- Quadrants internes → Mammaire interne (para-sternal)

2. Décrire les particularités anatomopathologiques des tumeurs malignes du sein.

A. Siège :

La tumeur est dite :

- Multifocale : si ≥ 2 foyers dans le même quadrant
- Multicentrique : si ≥ 2 foyers dans des quadrants différents (30% des cas)

Elle est bilatérale dans 2 à 10 %

B. Macroscopie :

- Masse mal limitée stellaire +++ avec prolongements spiculés
- Nodule bien circonscrit (rare) en cas des formes médullaires, de sarcomes ou de métastase

C. Microscopie :

2.1 Carcinomes primitifs :

Naissent à partir du revêtement épithélial des canaux et des lobules (rarement), in situ ou infiltrants.

2.1.1 Carcinome in situ (ou non infiltrant):

- Prolifération carcinomateuse intra canalaire
- Membrane basale toujours intacte, souvent précédés par une hyperplasie atypique.
- Pas d'envahissement ganglionnaire
- Pas de métastases à distance

→ Carcinome intra canalaire in situ

- Accessible au dépistage
- Ecoulement mamelonnaire++
- Multicentrique dans 30% des cas

- Bilatéral dans 10 -20% des cas
- Associé à une composante infiltrante dans 20 à 50%

Le Comédo-carcinome :

- Prolifération épithéliale canalaire centrée par une nécrose tumorale
- La nécrose calcifiée se traduit par des micro calcifications à la mammographie
- Tumeur indifférenciée diffuse de mauvais pronostic

→ **Carcinome lobulaire in situ**

- N'est pas accessible au dépistage
- Multicentrique dans 80%
- Bilatéral dans 20-30% des cas
- Lésion précancéreuse qui progresse rarement vers l'infiltration
- Généralement découvert lors d'une biopsie pour une dystrophie fibrokystique
- Simple surveillance après exérèse chirurgicale.

2.1.2 Carcinome infiltrant :

→ **Carcinome infiltrant de type non spécifique (antérieurement appelé carcinome canalaire infiltrant) (2/3 des cas)**

- Nodule :
 - Mal limité
 - Dur
 - Couleur blanc grisâtre
 - Prolongements radiés centrifuges évoquant des pattes de crabe.

→ **Carcinome lobulaire infiltrant :**

- Cellules isolées en travée monocellulaire réalisant l'aspect en file indienne.
- Caractérisé par :
 - Multifocalité
 - Bilatéralité
 - Absence de cohésion intercellulaire (mise en évidence par e-cadhérine en immuno histochimie)
 - Métastases au niveau des séreuses.

→ Maladie de Paget :

- Lésion eczématiforme du mamelon et de la plaque aréolo-mamelonnaire
- C'est l'extension dans l'épaisseur de l'épithélium mamelonnaire d'un carcinome canalaire (in situ ou infiltrant)
- Peut se traduire par des micro calcifications
- Une tumeur cliniquement palpable est trouvée dans 50% des cas
- Souvent unilatérale

→ Autres types de carcinomes : tubuleux, médullaire, mucineux ou colloïde**Tout carcinome doit être évalué à l'examen anatomopathologique :**

- **Le grade histo-pronostique de Scarff, Bloom et Richardson modifié (SBR) :** évalue l'agressivité histologique du cancer, et est basé sur trois critères : l'architecture glandulaire, les anomalies nucléaires et l'activité mitotique. Chaque critère est coté de 1 à 3. La somme permet de distinguer trois catégories :
 - o Grade I (score total de 3, 4 ou 5), de bon pronostic.
 - o Grade II (score total de 6 ou 7), de pronostic intermédiaire.
 - o Grade III (score total de 8 ou plus), de mauvais pronostic.
- **Surexpression de HER2/neu :** HER2/neu est une protéine donnant une agressivité plus élevée aux cancers du sein. Elle est importante comme cible thérapeutique par un anticorps monoclonal : le trastuzumab = thérapie ciblée.
- **Les récepteurs aux œstrogènes et à la progestérone :** Il existe une bonne corrélation entre la présence des récepteurs aux œstrogènes et/ou à la progestérone dans le tissu tumoral et la réponse à l'hormonothérapie.
- **Ki 67 :** indice de prolifération tumorale. Son élévation est de mauvais pronostic.

2.2 Tumeurs non carcinomateuses**→ Tumeur phyllode maligne**

- Tumeur associant une composante conjonctivale maligne (sarcomateuse) + épithéliale bénigne
- Haut potentiel de récurrence
- Pas d'envahissement ganglionnaire

→ Lymphome malin**→ Métastases au niveau du sein : rare : d'origine ovarienne, thyroïdienne...****→ Mélanome**

3. Expliquer le mode d'extension du cancer du sein.

L'extension du cancer du sein peut être :

- **locorégionale** (le sein atteint, les chaînes ganglionnaires homolatérales)
- **ou à distance** (sein controlatéral, métastase).

A. Sein atteint

La tumeur mammaire envahit en superficiel les plans cutanés et en profondeur le plan musculaire.

B. Extension lymphatique

Le cancer du sein est très lymphophile. L'extension ganglionnaire se fait :

a. Vers la chaîne axillaire : principal relais lymphatique :

- Le relais inférieur de la chaîne axillaire est toujours le premier envahi.
- La fréquence d'envahissement ganglionnaire augmente avec la taille de la tumeur.
- Plus le nombre de ganglions envahis est important, plus le pronostic est mauvais.

b. Vers la chaîne mammaire interne : dans 20 à 25% des cas.

- Risque plus important si la tumeur est centrale ou interne.

c. Vers la chaîne sus-claviculaire : de mauvais pronostic. Elle est le plus souvent précédée d'une atteinte de la chaîne axillaire et/ou mammaire interne.

C. Sein controlatéral

L'atteinte bilatérale concerne 7% des cancers mammaires.

Elle peut être simultanée (= synchrone) ou successive.

Plus fréquente chez les femmes jeunes et dans les formes génétiques.

D. Extension métastatique

- Les sites métastatiques les plus fréquents sont : **l'os, les poumons, le foie et le cerveau.**
- La dissémination peut se dérouler par voie lymphatique ou par voie hématogène et peut être très précoce.

4. Identifier à partir des données de l'anamnèse les sujets à risque de développer un cancer du sein.

Certains facteurs prédisposent au cancer du sein.

A. Sexe féminin :

99 % de sexe féminin.

B. Age :

Le risque augmente avec l'âge : exceptionnel avant 20 ans, rare avant 30 ans. L'âge moyen de la maladie est de **49 ans en Tunisie.**

C. Antécédents personnels de mastopathie :

Seuls sont à risque les :

- **Hyperplasie proliférative avec atypies cellulaires.**
- **Néoplasie intra-lobulaire (type 1 et 2)**
- **Papillome**

D. ATCDS personnels du cancer du sein, de l'ovaire, de l'endomètre, et du colon

- **L'antécédent personnel du cancer du sein expose à un risque d'atteinte controlatérale ou de récurrence homolatérale.**

E. Facteurs hormonaux :

C'est un **cancer hormono-dépendant**.

Les facteurs hormonaux agissent par l'intermédiaire d'une hyperœstrogénie relative ou absolue, endogène ou exogène en rapport avec :

- **La vie génitale de la femme** : Puberté précoce, ménopause tardive, absence d'allaitement, nulliparité, première grossesse tardive (>35 ans).
- **Les traitements hormonaux**
 - Le traitement hormonal substitutif serait un facteur favorisant, mais cancer de meilleur pronostic.
 - La contraception œstrogéno--progestative augmente très faiblement le risque.
- **L'obésité** : par aromatisation des androgènes en œstrogène dans les adipocytes.

F. Facteurs génétiques et héréditaires :

- 5 à 10% des cancers, femmes jeunes++
- Une histoire familiale de cancer du sein majore le risque relatif de ce cancer (Risque X 5 si cancer du sein chez la mère et Risque X 3 si la sœur).
- Prédisposition génétique : la mutation des gènes BRCA1 (breast cancer 1) et BRCA2 prédispose au cancer du sein (dans 50 à 70 % à 70 ans pour BRCA1 et 25 à 40 % pour BRCA2) et/ou de l'ovaire. Ces 2 gènes expliquent près de 90 % des prédispositions génétiques.

G. Facteurs environnementaux : population de haut niveau socio-économique ; alimentation riche en acides gras polyinsaturés, alcool.

H. Radiothérapie thoracique :

à un âge jeune peut être à l'origine de cancer radio-induit, exemple : lymphome de Hodgkin.

5. Réunir les éléments cliniques et paracliniques permettant de poser le diagnostic du cancer du sein en fonction du degré d'évolution.

Le diagnostic du cancer du sein repose sur l'examen clinique, les examens complémentaires et l'étude anatomo-pathologique.

A. Examen clinique : comporte

a. L'interrogatoire : précise

- L'âge, les antécédents personnels et familiaux de la patiente,
- Les éventuels facteurs de risque du cancer du sein,
- Les circonstances de découverte de la tumeur et son rythme de croissance,
- Les signes associés.

b. L'examen physique : pratiqué méthodiquement chez une femme dévêtue jusqu'à la ceinture, d'abord couchée, ensuite debout, bras le long du corps puis levés.

Il est bilatéral et comparatif. Il doit apprécier

- Les 2 seins
- Les aires ganglionnaires axillaires et sus-claviculaires.

Cet examen comporte :

➤ L'inspection : précise

- Le volume des seins et leur symétrie
- L'aspect du mamelon (ombilication, rétraction, ulcération,)
- L'aspect de la peau : dépression, aspect en peau d'orange, nodules de perméation...

➤ La palpation : est réalisée après s'être réchauffé les mains en les posant bien à plat par petits mouvements circulaires avec l'extrémité de l'index et du médus en exerçant une légère pression de la glande mammaire sur le grill costal, en explorant tous les quadrants un par un.

Elle intéressera trois zones : la glande, le mamelon et les aires ganglionnaires satellites. Elle devra rechercher :

- Une tuméfaction dont on appréciera les caractéristiques : siège, taille, mobilité par rapport au plan superficiel et au plan profond (par la manœuvre d'adduction contrariée de Thillaux), limites, consistance.

Elle recherchera également :

- Des signes inflammatoires : œdème, rougeur et/ou chaleur cutanée.

- Un épaissement cutané.
- Un écoulement mamelonnaire.
- Des adénopathies axillaires ou sus-claviculaires.

L'examen mammaire et axillaire controlatéral doit compléter l'examen sénologique.

Les signes en faveur de la malignité d'un nodule mammaire sont :

1. L'absence de limites nettes.
2. La dureté.
3. L'adhérence au plan superficiel (*réalisant une fossette : signe du capiton, rétraction du mamelon, infiltration cutanée*).
4. L'adhérence au plan profond à l'adduction contrariée du bras, dite manœuvre de Thillaux (*grand pectoral, paroi thoracique...*).
5. La présence d'adénopathies suspectes (*dures, fixées...*).

L'absence de ces signes n'exclut pas la malignité.

En fin d'examen, toutes les données doivent être rapportées sur un schéma daté.

B. Examens complémentaires

Permettent de mieux caractériser la lésion mammaire.

a. La mammographie : Examen de référence

- Confirme la suspicion clinique
- Permet de rechercher d'autres foyers suspect homo ou controlatéraux infra-cliniques.

Technique : bilatérale et comparative.

Incidences : face + oblique externe (qui explore la région axillaire).

Au besoin : crânio- caudale dite profil strict, voire des clichés agrandis.

Résultats : La mammographie peut montrer

- Des images évocatrices de cancer telles que :
 - Une masse à centre dense, irrégulière, à limites floues, spiculée, plus petite que la tumeur palpée (à cause de l'œdème péri-tumoral).
 - Des micro calcifications (groupées, punctiformes, vermiculaires...)
 - Une modification de l'architecture du sein.
 - Un épaissement cutané ou une rétraction mamelonnaire
- Des images moins typiques :
 - Une masse homogène, bien limité.

- Un petit foyer de micro-calcifications isolé.
- Un kyste atypique à paroi épaisse.

Les images sont classées en 07 groupes (de l'ACR0 à 6) selon la classification ACR (American College of Radiology), ce qui permet ainsi de formuler des recommandations internationales pour la pratique clinique :

L'ACR 0 : l'image ne peut être classée, et d'autre(s) investigation(s) sont nécessaire(s)

L'ACR 6 : Tumeur maligne prouvée par histologie.

		ACR 1 (normale) ACR2 (bénin)	ACR3 (probablement bénin)	ACR4 (suspect)	ACR 5 (fortement évocateur)
Opacité	Taille	Idem palpation		Plus petite que palpation, polylobaire	
	Densité	Homogène		Hétérogène, centre dense	
	Contours	Réguliers		Polylobés, Irréguliers, spiculés, mal limités, stellaire	
Rétraction cutanée en regard		0		+	
Calcifications		Annulaires, punctiformes, cupuliformes		Vermiculaires, irrégulières Groupées en foyers	
Architecture		Organisée		Désorganisée	
CAT		<i>Pas de surveillance</i>	<i>Mammographie M6</i>	<i>Histologie nécessaire ++</i>	

b. L'échographie mammaire

- Complément à la mammographie ; utile surtout pour la femme jeune, chez qui la densité mammaire rend difficile l'interprétation de la mammographie.
- Précise le caractère liquidien, solide ou mixte de la tumeur.
- Habituellement, elle retrouve en cas de cancer une lésion hypo échogène hétérogène à contours irréguliers avec atténuation postérieure et un grand axe vertical.

c. L'IRM mammaire :

L'IRM n'est jamais demandée de 1^{ère} intention. Elle a des indications restreintes :

- Caractérisation d'une image écho-mammographique difficile à interpréter (ACR0, ..),
- Recherche d'une lésion mammaire en présence d'une adénopathie axillaire sans anomalie échomammographique,
- Carcinome lobulaire invasif (multifocalité et multicentricité et bilatéralité),
- Risque génétique (mutation BRCA),
- Suspicion de récurrence,
- Evaluation de la réponse après chimiothérapie néo adjuvante en vue d'un traitement conservateur
- Femme jeune avant 40 ans
- Prothèse mammaire
- Discordance radio-clinique.

C. Preuve anatomo-pathologique

Obtenue par :

- **Microbiopsie** : pour les lésions palpables, éventuellement écho-guidée pour les lésions infra-cliniques. C'est le moyen privilégié de diagnostic préopératoire.
- **La macrobiopsie au mammotome** pour les lésions infra-cliniques.

Ces prélèvements à visée histologique doivent être effectués au moindre doute.

Le compte-rendu anatomo-pathologique doit préciser :

- Le type histologique
- Le grade histo-pronostique de Scarff, Bloom et Richardson modifié (SBR)
- L'expression des récepteurs aux œstrogènes et à la progestérone
- Le HER2/neu
- Le Ki 67.

D. Bilan d'extension

Devant tout cancer du sein un bilan d'extension est indiqué. Il est locorégional et à distance. Le bilan d'extension est fait de :

- Examen clinique
- Un scanner thoraco-abdomino-pelvien et une scintigraphie osseuse : le cancer du sein est un cancer ostéophile. Les sites métastatiques les plus fréquents sont : l'os, le foie, le poumon et le cerveau.
- Idéalement un PETscan peut remplacer le bilan d'extension.

6. Evaluer sur des arguments cliniques et paracliniques le pronostic du cancer du sein.

Le pronostic du cancer du sein est évalué par un bilan clinique et paraclinique.

A. Sur le plan clinique :

Le pronostic dépend de :

1. L'âge de la patiente : le jeune âge < 35 ans est de mauvais pronostic.
2. La taille tumorale*
3. L'extension locale* (peau, paroi thoracique)
4. Les signes inflammatoires *
5. L'atteinte ganglionnaire*
6. Les métastases à distance*

* Voir Classification TNM

B. Sur le plan radiologique :

Les éléments de mauvais pronostic sont :

- a. **Au niveau du sein :**
 - Atteinte de la peau
 - Atteinte du muscle
 - La multifocalité
- b. **En dehors du sein :** existence d'une métastase à distance.

L'évaluation de ces éléments pronostics se fait par un bilan d'extension comportant :

1. **Une radiographie du thorax**
2. **Une échographie hépatique**
3. **Une scintigraphie osseuse**

Ou bien

Un scanner TAP (thoraco-abdomino-pelvien) et une scintigraphie osseuse

Ou bien

PETscan.

C. Sur le plan anatomopathologique : Les facteurs histologiques de mauvais pronostic du cancer du sein sont :

1. **L'envahissement ganglionnaire** axillaire, surtout s'il existe une rupture capsulaire.
2. **La taille tumorale >20 mm.**

3. **Le grade histopronostique SBR II ou III.**
4. **La présence d'embolies lymphatiques, vasculaires péri-tumoraux ou de nécrose.**
5. **L'absence de récepteurs hormonaux.**
6. **La présence de surexpression de l'oncogène Her2neu.**
7. **Un index de prolifération tumorale Ki67 >20%.**

D. Sur le plan moléculaire : On classe les cancers du sein en cinq sous-groupes. On parle de sous-types moléculaires ou intrinsèques. Pour les différents sous-types, un cancer du sein est dit « luminal » lorsqu'il réagit aux influences hormonales.

Critères	Luminal A	Luminal B	Her2	Triple négatif(basal)
IHC	RE+/RP+ Her2- Ki67 < 20%	RE+/RP+/Her2+ Ou RE+/RP+/Her2- /Ki67>20%	RE-/RP- Her2 +	RE-/RP- Her2-
Cliniques	Bonne réponse à l'hormono-thérapie Bon pronostic	Réponse variable Plutôt chimiothérapie	Haut grade souvent N+ Bonne réponse à la thérapie ciblée	Haut grade Mauvais pronostic

7. Planifier la stratégie thérapeutique du cancer du sein en fonction du stade TNM et des facteurs histo-pronostiques.

A. Moyens thérapeutiques.

1. La Chirurgie

a. La chirurgie mammaire :

- **Chirurgie radicale :** intervention de Patey = mastectomie avec curage axillaire homolatéral.
- **Chirurgie conservatrice :** toujours suivie d'une radiothérapie.
 - **Tumorectomie large** ± recherche de ganglion sentinelle ± curage ganglionnaire axillaire homolatéral.
 - **Zonectomie :** en cas de cancer de sein infraclinique / ou de microcalcifications isolées suspecte. On procède dans ce cas :

- Un repérage radiologique préopératoire de la lésion (harpon)
- Suivi d'une zonectomie chirurgicale (parfois quadrantectomie) avec orientation de la pièce pour examen anatomopathologique.
- **La chirurgie plastique reconstructrice** lors de la chirurgie initiale ou à distance.

b. La chirurgie régionale ganglionnaire :

- La technique du ganglion « sentinelle »

Définie comme le 1^{er} ganglion recevant le drainage lymphatique d'une tumeur $\leq T2$ N0 clinique.

- Technique :
 - lymphadénectomie sélective du ou des premiers relais ganglionnaires.
 - Détection réalisée grâce à un colorant ou/et à un radio- isotope.
- En l'absence d'envahissement, il permet d'éviter un curage axillaire et sa morbidité (plaies vasculaires, lymphocèle, lymphœdème du membre supérieur homolatéral, paresthésies...).
- En cas d'atteinte du ganglion sentinelle, on termine par un curage axillaire.
- La technique est validée pour **les petites tumeurs T2N0 clinique (pas d'adénopathie cliniquement palpable, les stades T3 et T4 exclus)**, en dehors d'une grossesse.
- **Le curage axillaire**

2. Radiothérapie

L'irradiation peut-être :

- a. **A visée curative : locale** (mammaire ou pariétale) +/-**régionale** (ganglionnaire).
- b. **Radiothérapie palliative** : traiter une métastase, notamment osseuse, ou une récurrence pariéto-thoracique.

3. Chimiothérapie

a. En adjuvant : Elle est indiquée

- en cas de risque de métastases occultes : HER2neu surexprimé et/ou RH (-) et/ou N(+)
- Si facteurs de risque métastatique (isolés ou associés) : N (+), tumeur > 20mm, SBR II/III, RH (-), HER2neu (+), embolies lymphatiques(+), âge < 40 ans, récurrence...

Les produits utilisés sont schématiquement les suivants :

- **Les inhibiteurs de type isomérases II** dont les plus utilisés sont **les anthracyclines**.

- Les **alkylants**, en particulier le **cyclophosphamide**.
- Les **anti-métabolites**, en particulier le **5 fluoro-uracile**.
- Les **antimitotiques** : les **alcaloïdes de la pervenche** et les **taxanes**.

NB : Bilan pré chimiothérapie :

- ECG
- Echo-cardiaque (avec Fraction d'éjection du VG) [anthracyclines → toxicité cardiaque]
- Bilan biologique
- Pose de site implantable
- Préservation de la fertilité chez la femme jeune

b. En néo-adjuvant : en cas de formes évoluées (T4) **ou** selon l'organigramme plus bas.

L'évaluation de la réponse à la chimiothérapie est clinique et radiologique (par écho-mammographie, au mieux par IRM mammaire).

c. Chimiothérapie palliative : pour les formes métastatiques.

4. Hormonothérapie :

N'est indiquée qu'**en cas de tumeur hormono-sensible** (RH +).

On distingue :

- Les **antioestrogène** : **tamoxifène, chez la femme ménopausée et non ménopausée**
- les **inhibiteurs de l'aromatase** stéroïdiens et non stéroïdiens uniquement pour les femmes ménopausées ;

Durée du traitement : 5 ans au minimum (jusqu'à 10 ans).

- la **suppression de la synthèse ovarienne des oestrogènes** chez les femmes non ménopausées peut être discutée. Il s'agit d'une **Castration** :
 - réversible : chimique par analogues LHRH
 - irréversible : Chirurgicale par coelioscopie.

5. Traitement ciblé :

Une thérapie ciblant le récepteur Her2neu (Trastuzumab) est indiquée, en association avec une chimiothérapie, sans anthracycline, en cas de surexpression du Her2-Neu (+++ en immunohistochimie ou ++ mais confirmée par une méthode FISH ou CISH).

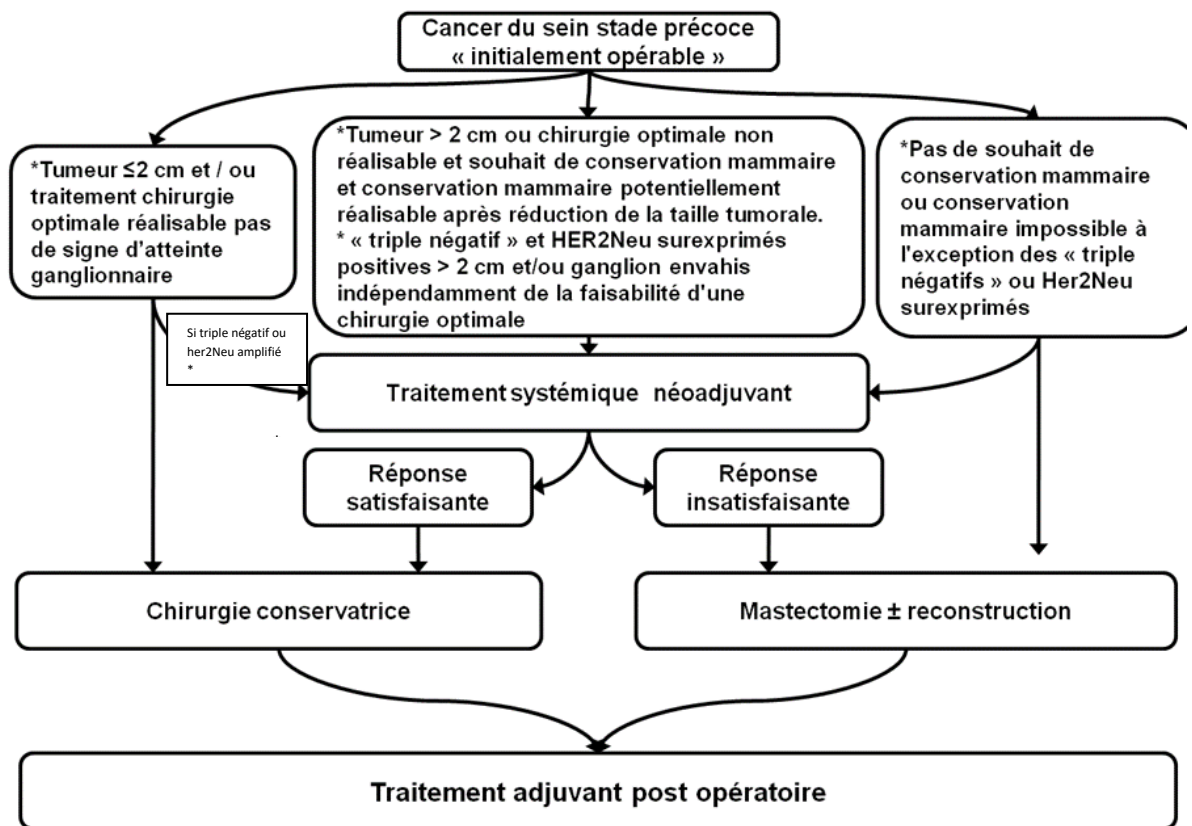
B. Indications :

Relèvent toutes d'une réunion de concertation pluridisciplinaire (RCP).

On peut individualiser trois catégories thérapeutiques :

1. Formes opérables d'emblée : T1-T2-T3, N0-N1, M0

a. Traitement chirurgical initial :



*discussion en RCP

b. Traitement adjuvants :

- Irradiation locorégionale systématique si :

1. Traitement conservateur
2. Curage axillaire positif (N+)
3. Chirurgie radicale + curage axillaire négatif (N-) SI
 - pT3
 - pT4
 - ou présence de deux facteurs de mauvais pronostic : âge <40 ans, taille tumorale ≥ 2 cm, SBR III, multifocalité macroscopique, profil IHC triple négatif(basal), présence d'embolies ou d'engainement péri-nerveux.

- Chimiothérapie adjuvante si facteurs de mauvais pronostic :
N+, Grade SBR II/III, jeune âge, récepteurs hormonaux négatifs, surexpression du gène HER2neu, T > 2cm...
- Hormonothérapie si RH positifs.
- Trastuzumab si surexpression de Her2neu.

2. Formes évoluées non opérables : T4, et/ou N2-N3, M0

Traitement général suivi d'un traitement local :

- Chimiothérapie néoadjuvante (trastuzumab si Her2neu surexprimé).
- Traitement local (chirurgie) en cas de réponse (chirurgie radicale systématique en cas T4d) + radiothérapie + hormonothérapie (si Récepteurs hormonaux positifs) + poursuite Trastuzumab en adjuvant.

3. Formes métastatiques d'emblée

Traitement général (chimiothérapie et hormonothérapie). Toutefois, le traitement local ne doit pas être négligé : chirurgie de propreté, radiothérapie palliative.

4. Formes particulières

4.1. Cancer in Situ :

a. Carcinome canalaire in situ

- Si le foyer de microcalcifications < 3 cm :
 - Tumorectomie sans curage axillaire
 - + Radiothérapie adjuvante
- Si foyer de microcalcifications > 3 cm : Mammectomie simple + recherche du ganglion sentinelle (pas de curage axillaire) ± Reconstruction mammaire immédiate (RMI)

b. Carcinome lobulaire in situ :

Simple surveillance après exérèse chirurgicale si patiente coopérante.

4.2. Tumeur phyllode :

Exérèse large ou mastectomie de nécessité si récurrence avec tumeur géante (pas de curage axillaire)

4.3. Maladie de Paget : traitement dépend du carcinome sous-jacent (infiltrant ou in situ) :

- Si carcinome in situ :
 - Mammectomie simple ± ganglion sentinelle

- Si carcinome infiltrant :
 - Mammectomie + curage axillaire (GG sentinelle si indication)
 - L'indication du traitement général sont les mêmes que les formes opérables d'emblée.

8. Indiquer les modalités de surveillance post-thérapeutique d'un cancer du sein.

La surveillance vise à détecter :

- **Les récidives** : examen des seins et aires ganglionnaires axillaires et sus claviculaires.
- **Les métastases** : céphalées, toux, dyspnée, douleurs osseuses, douleurs thoraciques ou abdominales, hépatomégalie.
- **Complications des traitements instaurés** : lymphoedème, métrorragies, arthralgies...

Cette surveillance doit être régulière et doit comporter :

- **Un examen clinique** : 1 x/3 mois pendant 2 ans puis 1x/6mois entre 2 et 5ans puis 1x/an à vie.
- **La mammographie**: 6 mois après la fin du traitement puis 1x/an.
- **Le dosage du marqueur tumoral CA15-3** est indiqué chez les patientes métastatiques.

D'autres explorations peuvent être demandées en fonction de la symptomatologie. A noter qu'un examen gynécologique annuel est indispensable si utérus en place, et une échographie pelvienne pour les patientes sous TAMOXIFENE (risque majoré du cancer de l'endomètre).

9. Elaborer la stratégie du diagnostic précoce du cancer du sein.

A. Moyens de dépistage

1. Examen clinique

Permet de rechercher les lésions palpables. Il se base sur :

- L'auto palpation des seins
- Un examen systématique des seins par la sage femme, le médecin généraliste et les spécialistes en gynécologie.

2. La mammographie

- Au minimum 2 incidences : Face (cranio-caudale), Oblique-externe (axillaire).
- Au besoin, complétées par :
 - L'incidence de profil
 - Des clichés agrandis sur la tumeur et/ou sur une zone suspecte

3. L'IRM mammaire

En cas de prédisposition génétique (mutation BRCA1 et/ou BRCA2 : IRM annuelle à partir de 25ans), associée à une surveillance des ovaires.

B. Rythme de surveillance

- Aucun facteur de risque : une mammographie de dépistage **tous les 2 ans** à partir de **45 ans (INAS)**.
- Si un ou plusieurs facteurs de risque : une mammographie **tous les 2 ans** à partir de **40 ans**.
- Si femme avec mutation BRCA1 et/ou BRCA2 : **IRM mammaire annuelle** à partir de **30 ans**.

10. Expliquer les moyens de prévention du cancer du sein.

- Contrôler le gain pondéral et lutter contre le surpoids.
- Limiter l'ingestion des graisses animales.
- Allaitement! le plus longtemps possible.
- Limiter l'alcool et le tabac.
- Garder une activité sportive régulière.
- Utiliser avec précaution la pilule contraceptive et traitements substitutifs de la ménopause.

ANNEXES : Classification TNM clinique (2017)

1. Tumeur primitive (T)

Tx	Détermination de la tumeur primitive impossible.
T0	Pas de signe de tumeur primitive.
Tis	Carcinome <i>in situ</i>.
Tis (CCIS)	Carcinome canalaire <i>in situ</i> . Dans la classification 2017, le carcinome lobulaire <i>in situ</i> est considéré comme une lésion "bénigne" et est donc exclue de la classification pTNM.
Tis (Paget)	Maladie de Paget du mamelon sans tumeur décelable. <i>Note : une maladie de Paget avec tumeur décelable est à classer en fonction de la taille de la tumeur.</i>
T1	Tumeur ≤ 2 cm dans sa plus grande dimension.
T1mic	Micro-invasion $\leq 0,1$ cm dans sa plus grande dimension. <i>Note : La micro-invasion est une extension des cellules cancéreuses, au-delà de la membrane basale sans dépasser 0,1 cm.</i>
T1a	$0,1 \text{ cm} < T \leq 0,5 \text{ cm}$ dans sa plus grande dimension.
T1b	$0,5 \text{ cm} < T \leq 1 \text{ cm}$ dans sa plus grande dimension.
T1c	$1 \text{ cm} < T \leq 2 \text{ cm}$ dans sa plus grande dimension.
T2	Tumeur $2 \text{ cm} < T \leq 5 \text{ cm}$ dans sa plus grande dimension.
T3	Tumeur $>5 \text{ cm}$ dans sa plus grande dimension.
T4	Tumeur de toute taille avec extension directe à la paroi thoracique (a) et/ou à la peau (b).
T4a	Extension à la paroi thoracique. <i>Note : la paroi thoracique comprend les côtes, les muscles intercostaux et le grand dentelé mais ne comprend pas le muscle pectoral.</i>
T4b	Œdème (y compris la « peau d'orange ») ou ulcération cutanée du sein ou nodules de perméation cutanés limités au même sein. <i>Il est précisé que l'atteinte cutanée uniquement visible microscopiquement, en l'absence d'ulcération ou de "peau d'orange" clinique, ne doit pas être classée comme T4b mais la tumeur doit être classée seulement en fonction de sa taille.</i>
T4c	A la fois 4a et 4b.
T4d	Carcinome inflammatoire. <i>Note : le carcinome inflammatoire du sein est caractérisé par une induration cutanée diffuse, d'aspect charnu, à bords érysipéloïdes, habituellement sans tumeur palpable sous-jacente.</i>

Une dépression cutanée, la rétraction du mamelon ou toute autre modification des téguments, à l'exception de celles retenues pour la catégorie T4, peuvent exister avec T1, T2 ou T3 sans influencer sur le classement.

2. Adénopathies régionales (N)

(Déteçtées à l'examen clinique ou radiologique)

Nx	Appréciation impossible de l'atteinte ganglionnaire (du fait, par exemple, d'une exérèse antérieure).
N0	Absence de signe d'envahissement ganglionnaire régional.
N1	Ganglions axillaires de niveau I et II homolatéraux mobiles.
N2	Métastases dans un ou plusieurs ganglions axillaires de niveau I et II homolatéraux fixé(s) ou confluent(s) ou dans un ou plusieurs ganglions mammaires internes homolatéraux cliniquement déteçtables en l'absence de métastase ganglionnaire axillaire cliniquement évidente.
N2a	Métastases dans un ou plusieurs ganglion(s) axillaire(s) fixé(s) entre eux (confluents) ou à d'autres structures.
N2b	Métastases cliniquement déteçtables uniquement dans les ganglions mammaires internes, et en l'absence de métastase ganglionnaire axillaire cliniquement décelable.
N3	Métastases dans les ganglions sous-claviculaires homolatéraux (niveau III) avec ou sans envahissement ganglionnaire axillaire (niveau I, II) ou métastase ganglionnaire mammaire interne homolatérale cliniquement déteçtable en présence de métastase axillaire (niveau I, II) cliniquement évidente ; ou métastases ganglionnaires sous-claviculaires homolatérales avec ou sans envahissement ganglionnaire axillaire ou mammaire interne.
N3a	Métastase(s) ganglionnaire(s) sous-claviculaire(s).
N3b	Métastases ganglionnaires mammaires internes et axillaires.
N3c	Métastase(s) ganglionnaire(s) sus-claviculaire(s).

* **Cliniquement déteçtable signifie** : déteçté par un examen clinique ou par l'imagerie (lymphoscintigraphie exclue) et présentant des caractéristiques hautement suspectes de malignité, ou suspicion histopathologique de macrométastase fondée sur l'analyse cytologique d'un prélèvement par cytoponction.

3. Métastases à distance (M)

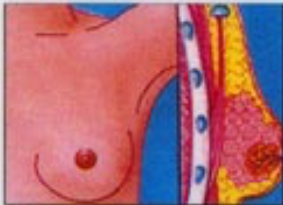MX	Renseignements insuffisants pour classer les métastases à distance
M0	Absence de métastase à distance
M1	Présence de métastase(s) à distance

La catégorie M1 peut être subdivisée selon les rubriques suivantes :

- Pulmonaire **PULM**
- Osseuse **OSS**
- Hépatique **HEP**
- Surrénalienne **ADR**
- Cérébrale **BRA**
- Médullaire **MAR**
- Pleurale **PLE**
- Péritonéale **PER**
- Cutanée **SKI**
- Lymphatiques (ganglions) **LYM**
- Autres **OTH**

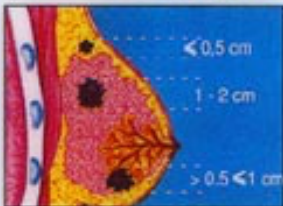Classification clinique

Tumeur primitive



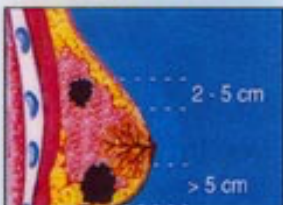Tx: aucune information sur la tumeur
T0: pas de tumeur primitive

Tis: carcinome in situ



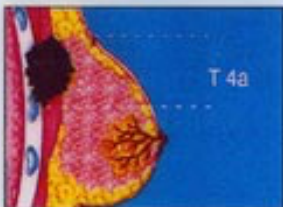T1: tumeur de moins de 2 cm

T1a: < 0,5 cm
T1b: 0,5 à 1 cm
T1c: 1 à 2 cm



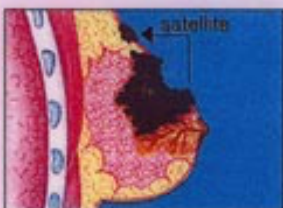T2: tumeur de 2 à 5 cm

T3: tumeur de plus de 5 cm

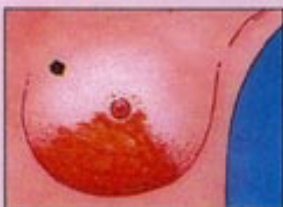

T4a: tumeur étendue à la paroi thoracique, quelle que soit sa taille

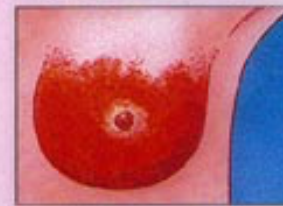Tumeur évoluée



T4b: tumeur étendue à la peau, quelle que soit sa taille : œdème, peau d'orange, ulcération, nodules internes sur le sein

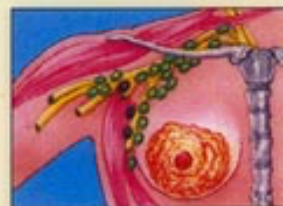

T4c: T4a + T4b



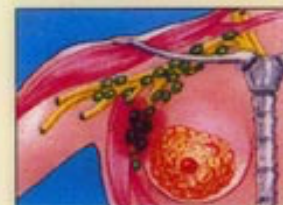T4d: cancer inflammatoire

Adénopathies régionales

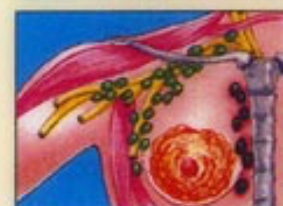

Nx: aucune information sur les adénopathies
N0: pas d'adénopathie régionale

N1: adénopathie homolatérale mobile

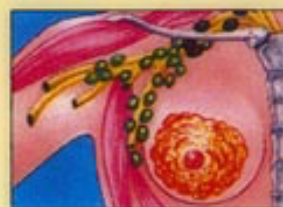

N2: adénopathie homolatérale fixée



N3: adénopathie mammaire interne homolatérale

Métastases à distance



Mx: aucune information sur les métastases
M0: pas de métastase

M1: métastase(s) à distance (y compris adénopathie sus-claviculaire)