

# Cours De Résidanat

## Sujet: 2

### Adénopathies superficielles :

#### OBJECTIFS

- 1- Définir une adénopathie superficielle
- 2- Reconnaître par l'interrogatoire et l'examen physique, les caractéristiques cliniques d'une adénopathie superficielle
- 3- Différencier par l'examen clinique, une adénopathie superficielle d'une tuméfaction non ganglionnaire dans la région axillaire, cervicale et inguinale
- 4- Reconnaître par les données de l'examen clinique, les caractéristiques orientant vers une origine maligne d'une adénopathie superficielle
- 5- Hiérarchiser les examens complémentaires en fonction des données de l'examen clinique chez un patient présentant une adénopathie superficielle
- 6- Etablir par l'examen clinique et les examens complémentaires le diagnostic étiologique d'une adénopathie superficielle

## ADENOPATHIES SUPERFICIELLES : ORIENTATION DIAGNOSTIQUE

### Introduction :

Les ganglions lymphatiques sont des organes lymphoïdes secondaires, ils ont pour fonction :

- La filtration de la lymphe grâce à l'activité phagocytaire des macrophages qui vont phagocyter les particules apportées par la lymphe ex : bactéries, substances étrangères, débris...
- Initiation de la réponse immunitaire, activation et prolifération des lymphocytes B et T aboutissant à une réponse humorale et cellulaire

L'augmentation du volume d'un ganglion lymphatique peut être consécutive à :

- ✓ Une réaction lymphocytaire ou macrophagique secondaire à une stimulation antigénique locorégionale ou générale
- ✓ Une accumulation des cellules granuleuses ou d'histiocytes lors des réactions inflammatoires
- ✓ Une prolifération tumorale primitive du tissu lymphoïde
- ✓ Un envahissement par des cellules malignes non lymphoïdes

### Objectif n°1 : Définir une adénopathie superficielle

Une adénopathie correspond à l'augmentation du volume d'un ganglion lymphatique dont la taille devient  $> 1$  cm.

Le diagnostic positif est fait par la palpation de ganglions lymphatiques hypertrophiés. Un diamètre supérieur à 1 cm est retenu comme pathologique, mais il s'agit d'un chiffre moyen défini arbitrairement. Ainsi, les ganglions inguinaux sont considérés comme physiologiques jusqu'à 1,5-2cm.

Les ganglions épitrochléens et sus claviculaires sont considérés comme pathologiques quelle que soit leur taille.

Une adénopathie est dite chronique si la durée d'évolution est supérieure à 3 semaines.

La démarche étiologique d'une adénopathie diffère selon qu'elle soit isolée ou multiple (polyadénopathie).

## **Objectif n°2 : Reconnaître par l'interrogatoire et l'examen physique les caractéristiques cliniques d'une adénopathie superficielle**

### **1. Interrogatoire :**

.Sa date d'apparition, son évolution ....

- La date de découverte/d'apparition de l'ADP

. Caractère unique ou multiple

. Mode d'apparition et son évolution spontanée ou sous l'effet d'un traitement

. Douleur ou non

. Aspect de la peau en regard

. Taille : stable ou augmentation progressive de la taille

. Symptômes associés : altération de l'état général (amaigrissement, fièvre, sueurs nocturnes), diarrhée, épistaxis, prurit....

### **2. Examen physique :**

L'examen physique doit explorer toutes les aires ganglionnaires. Le patient est d'abord examiné assis au bord du lit afin de palper les aires ganglionnaires cervicales et axillaires (le médecin se plaçant derrière le patient), puis couché pour l'abord des aires ganglionnaires inguinales et pour l'appréciation du syndrome tumoral profond (notamment la recherche d'une hépato-splénomégalie).

L'examen concerne les aires :

- **Cervicales:**

La classification radio chirurgicale des niveaux ganglionnaires cervicaux distingue 6 groupes ganglionnaires :

- Niveau I subdivisé en IA : sub-mental, Niveau IB : sub-mandibulaire
- Niveau II : jugulo-carotidien supérieur: subdivisé en 2 niveaux : IIA (sous-digastrique) et niveau IIB (rétro-spinal).
- Niveau III : jugulo-carotidien moyen
- Niveau IV : jugulo-carotidien inférieur
- Niveau V : triangle postérieur : subdivisé en niveaux VA (triangle postéro supérieur) et niveau VB (triangle postéro inférieur)
- Niveau VI : cervical antérieur subdivisé en VIA (pré laryngé) et VIB (péri trachéal)

Toute adénopathie cervicale impose une palpation de toutes les autres aires ganglionnaires et un examen ORL complet avec :

- Une palpation de la glande thyroïde
  - Un examen des fosses nasales et du cavum avec une endoscopie nasale systématique
  - Un examen de la cavité buccale et de l'oropharynx, à l'aide des 2 abaisses langues permettant de bien déplisser la muqueuse
  - Un examen du pharyngo larynx avec une laryngoscopie indirecte pour étudier la configuration et la mobilité laryngée
  - Un examen otologique
  - Et un examen de la face et du cuir chevelu
- **Axillaires** sur un sujet assis ou debout, la main posée sur l'épaule de l'examineur qui racle la paroi thoracique de haut en bas;
  - **Sus-épi trochléennes** sur un sujet au coude fléchi, l'examineur palpant la gouttière située entre biceps et triceps, 3 cm environ au-dessus de l'épi trochlée;
  - **Inguinales**

L'examen physique permet également d'apprécier :

- les signes locaux : aspect inflammatoire de la peau en regard, rétractions cutanées ;
- les signes régionaux : porte d'entrée dans la zone de drainage (Tableau n°1) (griffures/morsures, panaris, point de ponctions veineuse en cas de toxicomanie), lymphangite, phénomènes compressifs avec des complications neurologiques (déficits moteurs) ou veineuses (œdèmes pouvant être asymétriques, circulation collatérale, syndrome cave supérieur) ;
- les signes généraux : altération de l'état général, signes de sepsis grave, sueurs ou lésions de grattage (en cas d'hémopathie maligne).

Sur le plan local, il faut déterminer :

- le siège exact ;
- le caractère isolé ou multiple
- La taille en cm
- La sensibilité : l'existence d'une douleur à la palpation ou non;
- la consistance (ferme, souple ou dure) ;
- la recherche d'un empâtement local.
- la mobilité par rapport aux plans profonds.
- Caractère compressif, principalement des veines et des nerfs adjacents
- Etat de la peau en regard : normale, rouge, inflammatoire, fistulisée.

Les résultats de l'examen peuvent être signalés sur un schéma daté.

**Objectif n°3 : Différencier par l'examen clinique une adénopathie d'une tuméfaction non ganglionnaire :**

### **1- Dans la région cervicale :**

Les tuméfactions cervicales ne sont pas toujours une adénopathie. Le terrain, les caractéristiques cliniques, les examens complémentaires (fonction des données de l'examen clinique) permettent le plus souvent le diagnostic. On doit éliminer :

- Les fausses tuméfactions cervicales notamment chez le sujet maigre (grande corne de l'os hyoïde, anévrisme carotidien, bulbe carotidien athéromateux, ptose de la glande submandibulaire)

-Les tuméfactions cervicales extra ganglionnaires : en fonction de la localisation, il faut distinguer :

→Les tuméfactions médianes : rarement ganglionnaires (en haut : kystes du tractus thyroïdienne), en bas : les nodules thyroïdiens)

→Les tuméfactions sous-mandibulaires : pathologie de la glande sub mandibulaire.

→ Les tuméfactions latéro cervicales : tumeurs du pôle inférieur de la parotide, des tumeurs vasculo-nerveuses, kyste branchial, lymphangiome kystique ou lipome.

## 2- Dans la région axillaire

- Hydrosadénite (infection d'une glande sébacée, tuméfaction rouge douloureuse superficielle et adhérente à la peau)
- Digitations musculaires du grand dentelé
- Tuméfaction costale

## 3- Dans la région inguinale

- Hernie inguinale/crurale
- Testicule ectopique
- Kyste du cordon
- Anévrisme vasculaire : pulsatile

## 4- Quel que soit le territoire ganglionnaire :

Lipome : de consistance molle

Abcès : douloureux inflammatoire fébrile

Anévrisme : pulsatile

Neurinome, neurofibrome : le déclenchement d'une douleur traçante et fugace, lors de l'examen voire la ponction attire l'attention sur la nature nerveuse de la tuméfaction.

Il est parfois nécessaire de faire une échographie en cas de doute (pour ne pas ponctionner une tumeur vasculaire).

## **Objectif 4 : Reconnaître par les données de l'examen clinique les caractéristiques orientant vers une origine maligne d'une adénopathie superficielle**

Les éléments orientant vers une origine maligne :

- Le caractère compressif
- La consistance dure pierreuse (dans les métastases), ferme (au cours des hémopathies malignes)
- Adénopathie volumineuse (>2cm) et/ou augmentant rapidement de volume sans porte d'entrée infectieuse associée
- L'adhésion aux plans profond et superficiel
- Le caractère indolore, non inflammatoire
- La perte de la forme du ganglion qui devient mal limité

## **Objectif 5 : Hiérarchiser les examens complémentaires en fonction des données de l'examen clinique chez un patient présentant une adénopathie superficielle**

La démarche diagnostique dépendra étroitement des données de l'interrogatoire, de l'examen physique et du siège des adénopathies.

On distingue les adénopathies uniques ou groupées dans une seule aire ganglionnaire et les polyadénopathies.

### 5.1. Démarche diagnostique en cas d'adénopathies localisées :

Les examens complémentaires sont indiqués en cas :

- D'absence d'étiologie au terme de l'examen clinique
- D'altération de l'état général
- D'adénopathie suspecte de malignité

L'interrogatoire et l'examen clinique permettent d'orienter la demande d'examens complémentaires.

La localisation d'une ADP périphérique isolée joue un rôle essentiel dans la démarche diagnostique entre l'origine infectieuse, tumorale et immunologique.

- a- Recherche d'une anomalie au niveau du territoire de drainage (tableau n°1)
  - On cherche une lésion cutané-muqueuse dans le territoire de drainage (tableau 1) : plaie, griffure, dermatose inflammatoire, infectieuse, mélanome, chancre... Les causes infectieuses

sont les plus fréquentes. Un prélèvement pour un examen microbiologique +/- cytologique au niveau du site de drainage primitif doit être réalisé, parfois le prélèvement de l'adénopathie (cytoponction ganglionnaire) sera indispensable si le site primitif est indemne. La cytoponction ganglionnaire fait le diagnostic (en cas d'abcédation, évoquée sur la présence de signes inflammatoires, de fièvre et surtout de fluctuation au niveau de l'ADP. Un adénogramme ne peut ni confirmer ni infirmer le caractère tumoral d'une ADP.

- La ponction ganglionnaire peut être faussement rassurante et ne doit donc pas retarder la biopsie.
- La ponction ganglionnaire permet de réaliser un examen cytologique, un examen cyto-bactériologique direct
- +cultures sur milieux appropriés (bactériologie, mycobactéries, voire champignons)
- +/- PCR (*Mycobacterium tuberculosis* ou *Bartonella* spp)

**Tableau 1 : Territoire de drainage des aires ganglionnaires superficielles**

Cervicale	Sous-maxillaire	Langue, glandes sous-maxillaires, lèvres, bouche, conjonctives
	Jugulaire	Langue, amygdales, parotide, pavillon de l'oreille, thyroïde
	Cervical postérieur	Cuir chevelu, cou, peau des bras et pectoraux, ganglions thoraciques, cervicaux et axillaires
	Rétro-auriculaires	Conduit auditif externe, cuir chevelu, pavillon de l'oreille
	Sus-claviculaire droit	Médiastin, poumons, œsophage
	Sus-claviculaire gauche	Thorax, abdomen par le canal thoracique
Axillaire		Bras, paroi thoracique, seins
Epithrochléenne		Face cubitale de l'avant-bras et de la main
Inguinale		Pénis, scrotum, vulve, vagin, périnée, région fessière, partie inférieure de la paroi abdominale, partie inférieure du canal anal.



b- Absence d'anomalie au niveau du territoire de drainage :

On peut avoir recours à des examens biologiques (NFS, CRP, Sérologies), des examens d'imagerie. Le diagnostic peut être fait par une Biopsie (radioguidée ou chirurgicale), voire exérèse chirurgicale. Le ganglion doit être divisé stérilement, lors du geste, en fragments pour analyses bactériologiques (examen direct avec colorations de Gram et recherche de bacilles acido-alcool-résistants ; cultures « standard » et des mycobactéries ; PCR éventuellement), une étude histologique, cytologique et immunologique,

Des examens fongiques, parasitaires et virologiques pourront également être réalisés selon la situation.

Le tableau n°2 ci-dessous résume la démarche diagnostique en cas d'adénopathies selon la localisation.

**Tableau 2. Démarche diagnostique devant une adénopathie en fonction de la localisation**

Aire ganglionnaire	Infections	Tumeurs	IMMUNOLOGIQUE
<b>Sous-mandibulaire</b>	<ul style="list-style-type: none"> <li>· Cavité buccale</li> <li>· Lèvres, fosses nasales</li> </ul>	<ul style="list-style-type: none"> <li>· Sphère ORL (oropharynx, langue,...)</li> </ul>	
<b>CERVICALE</b>	<ul style="list-style-type: none"> <li>· Scalp, cou, dents</li> <li>· Viroses (CMV, EBV)</li> <li>· Toxoplasmose</li> <li>· Maladie des griffes de chat</li> <li>· Tuberculose</li> </ul>	<ul style="list-style-type: none"> <li>· Base de langue</li> <li>· Pharynx</li> <li>· Larynx</li> <li>· Cavum</li> <li>· Thyroïde</li> <li>· Glandes salivaires</li> <li>· Lymphome</li> </ul>	<ul style="list-style-type: none"> <li>· MALADIE DE KIKUCHI</li> </ul>
<b>Occipitale</b>	<ul style="list-style-type: none"> <li>· Scalp</li> <li>· Piqûre infectée</li> </ul>		
<b>Auriculaire</b> <ul style="list-style-type: none"> <li>· Antérieure</li> <li>· Postérieure</li> </ul>	<ul style="list-style-type: none"> <li>· Infection œil, conjonctive</li> <li>· Rubéole</li> <li>· Piercing oreille</li> <li>· VIH</li> </ul>		
<b>Supra claviculaire</b> <ul style="list-style-type: none"> <li>· Droit</li> <li>· Gauche</li> </ul>		<ul style="list-style-type: none"> <li>· Cancer (métastases) poumon, médiastin, œsophage</li> <li>· Cancer (métastases) abdomen, rein, prostate, testicules, ovaire</li> </ul>	
<b>Axillaire</b>	<ul style="list-style-type: none"> <li>· Infections</li> <li>· Peau, tissus mous membres supérieurs</li> <li>· Maladie des griffes de chat</li> <li>· Mastite</li> </ul>	<ul style="list-style-type: none"> <li>· Cancer (métastases) sein, mélanome</li> </ul>	<ul style="list-style-type: none"> <li>· REACTION A CORPS ETRANGER (SILICONE IMPLANTS MAMMAIRES)</li> </ul>
<b>Epi trochléenne</b>	<ul style="list-style-type: none"> <li>· Infections</li> <li>· Main, avant-bras</li> <li>· Syphilis secondaire</li> </ul>	<ul style="list-style-type: none"> <li>· Lymphome</li> </ul>	<ul style="list-style-type: none"> <li>· SARCOÏDOSE</li> </ul>
<b>Inguinale</b>	<ul style="list-style-type: none"> <li>· INFECTIONS SEXUELLEME NT TRANSMISSIB</li> </ul>	<ul style="list-style-type: none"> <li>CANCER (METASTASES) PEAU, MEMBRES INFERIEURS, TRONC,</li> </ul>	

LES (IST)

UTERUS, VULVE,  
ANUS, RECTUM,  
PENIS, OVAIRE

**Le tableau n° 3 résume la démarche diagnostique pour les ADP cervicales**

Démarche diagnostique étiologique des adénopathies cervicales		
Situation clinique	Etiologies	Démarche diagnostique paraclinique
<b>Uni ou bilatérales et d'évolution aiguë</b>	Infection tête et cou Primo-infection EBV, CMV, VIH, toxoplasmose Plus rarement syphilis, maladie des griffes du chat, tuberculoses, tularémie	Aucune si cause identifiée à l'examen clinique (angine, infection, dentaire, infection cutanée de la face ou du cuir chevelu) Simple surveillance si peu symptomatique et taille modérée Si altération de l'état général ou persistance sans régression de taille >1 mois : -NFS, CRP -Sérologies VIH, EBV, CMV, toxoplasmose -sérologie <i>Bartonella</i> si contact avec chat -autres sérologies selon histoire clinique (syphilis, tularémie) Si absence de diagnostic : ponction à l'aiguille voire biopsie chirurgicale
<b>Unilatérales et d'évolution aiguë : Particularités de l'enfant</b>	Adénite à pyogènes, surtout chez enfant <5ans -tableau aigu, fébrile, inflammation cutanée en regard, le plus souvent poly microbienne : streptocoque du groupe A. Staphylococcus aureus, bactéries anaérobies	Si signes minimes : simple surveillance sous antibiotiques Une ponction à l'aiguille fine peut être réalisée. voire un geste chirurgical en cas de sepsis, de collection suppurée ou de masse volumineuse Les prélèvements seront adressés en bactériologie standard, en mycobactériologie et anatomo-pathologie
<b>Bilatérales et d'évolution Subaiguë/chronique</b>	Primo-infection EBV, CMV, VIH, toxoplasmose Syphilis Rarement : maladie des griffes du chat, tuberculose	-NFS, CRP -Sémiologie VIH, EBV, CMV, toxoplasmose -sérologie syphilis si prise en risque sexuelle

### 5.2. Démarche diagnostique en cas de polyadénopathie :

L'atteinte de plusieurs territoires ganglionnaires impose une démarche étiologique tout à fait différente, en sachant que la participation de territoires profonds, thoraciques et/ou abdominaux est peu en faveur d'une cause infectieuse (sauf mycobactéries)

#### 5.2.1. Bilan de première intention :

NFS, CRP, bilan hépatique, LDH, Sérologies VIH, EBV, CMV, toxoplasmose et une radiographie de thorax

L'hémogramme est l'examen d'orientation principal dans ce contexte. Il peut retrouver :

- des blastes en faveur d'une leucémie aiguë, souvent associés à une anémie et à une thrombopénie. La prise en charge spécialisée et la réalisation d'un myélogramme sont indispensables ;
- une hyperlymphocytose constituée de lymphocytes morphologiquement normaux très évocatrice de leucémie lymphoïde chronique (LLC). Un immunophénotypage des lymphocytes sanguins permet de confirmer le diagnostic en montrant la présence d'une population de lymphocytes B monoclonaux caractéristique.
- un syndrome mononucléosique : défini par une augmentation des éléments mononucléés du sang (monocytes et lymphocytes), supérieure à 50 % de la lignée blanche sanguine et la présence d'au moins 10 % de grands lymphocytes hyperbasophiles. Il est souvent en rapport avec une mononucléose infectieuse (Sérologie EBV++). Il peut également être en rapport avec une autre cause : virus de l'immunodéficience humaine (VIH), toxoplasmose (adénopathies cervicales postérieures surtout, la sérologie sera demandée)

#### 5.2.2. Bilan de 2<sup>ème</sup> intention :

Sérologie syphilis, bilan immunologique, bilan phospho calcique et scanner thoraco-abdomino-pelvien (à la recherche d'adénopathies profondes et d'hépatosplénomégalie)

Il est indiqué en cas de négativité du bilan de 1<sup>ère</sup> intention :

→ ces bilans ne doivent en aucun cas retarder l'indication d'une **biopsie ganglionnaire** : En l'absence de cause précise ou devant une adénopathie suspecte, un examen anatomo-pathologique est

indispensable. La ponction-aspiration à l'aiguille fine (ou cytoponction) est de rentabilité médiocre et ne remplace en aucun cas l'examen anatomo-pathologique (l'absence de cellules tumorales à l'examen cytologique n'exclut pas la possibilité d'une tumeur solide ou d'une hémopathie). Elle peut cependant orienter le diagnostic et être utile si une cause infectieuse est suspectée pour la réalisation de prélèvements microbiologiques.

La biopsie-exérèse de l'adénopathie est l'examen de choix. Il faut toujours privilégier également une exérèse complète chirurgicale de l'adénopathie plutôt qu'une biopsie guidée (sous contrôle radiologique) mais cette dernière est en revanche choisie en cas d'adénopathie profonde ou peu accessible. La biopsie chirurgicale porte donc sur l'adénopathie en entier afin qu'une analyse architecturale puisse être pratiquée (organisation en follicules dans le lymphome folliculaire, envahissement diffus dans le lymphome B diffus à grandes cellules). Le ganglion retiré doit être fixé dans le formol et envoyé rapidement au laboratoire. La pièce est alors fixée et sert à l'analyse conventionnelle avec immunohistochimie.

En cas de polyadénopathie, il est préférable de privilégier la biopsie d'autres sites que les adénopathies axillaires ou inguinales, en raison du risque de lymphocèle ou de lymphoedème) et leur faible apport diagnostique.

## **Objectif 6 : Etablir par l'examen clinique et les examens complémentaires le diagnostic étiologique d'une adénopathie superficielle :**

### **6.1. Origine infectieuse :**

#### 6.1.1. Adénopathie unique dans un territoire de drainage :

- ▲ Adénopathie à pyogènes : ce sont des infections principalement à cocci Gram positif et notamment au groupe des staphylocoques et streptocoques. Les signes inflammatoires loco-régionaux voire généraux sont au premier plan. Il faut rechercher attentivement une porte d'entrée. Le traitement comporte les soins locaux du foyer d'origine, un drainage en cas de collection ainsi qu'une antibiothérapie systémique de type pénicilline ou glycopeptide en cas de germes résistants aux pénicillines (séjours hospitaliers, traitement adapté à l'identification microbiologique et à l'antibiogramme).

- ▲ Pathologies d'inoculation : c'est principalement la maladie des griffes du chat. Il existe alors un contexte évident : morsure ou griffure par un chat (mais parfois également par la morsure d'une puce du chat, la porte d'entrée étant alors plus difficile à déterminer). L'agent en cause est *Bartonella henselæ*, bacille Gram négatif. Le temps d'incubation est d'environ deux semaines. La clinique associe alors un état subfébrile, une adénopathie d'allure infectieuse mais plutôt chronique (2-4 mois). Le diagnostic repose sur une biopsie-exérèse de l'adénopathie mettant en évidence une lymphadénite nodulaire abcédée complétée par une culture et une PCR spécifiques pour identification de *B. henselæ*.

Un test sérologique peut également être pratiqué. L'azithromycine est le traitement de référence. D'autres maladies d'inoculation sont également possibles, citons notamment la pasteurellose (par morsure ou griffure de chat ou de chien), la tularémie (gibiers), la rickettsiose...

- ▲ Infections sexuellement transmissibles : ce sont :

—la syphilis, due à *Treponema pallidum*. Au moment de la phase primaire, l'adénopathie est satellite du chancre syphilitique. Elle est alors souvent unique et volumineuse, non inflammatoire et indolore. Dans les formes disséminées, les adénopathies sont alors plus volontiers généralisées. Le diagnostic est avant tout sérologique ;

—le chancre mou, secondaire à une infection à *Hæmophilus ducreyi*, avec présence d'adénopathies inguinales inflammatoires et d'ulcérations multiples ;

—la maladie de Nicolas-Favre ou lymphogranulomatose vénérienne.

Cliniquement il est retrouvé une adénopathie le plus souvent unilatérale, inflammatoire et douloureuse, évoluant vers une fistulisation cutanée. Le germe responsable est *Chlamydia trachomatis*.

- ▲ Mycobactéries : ce sont le plus souvent des infections à *Mycobacterium tuberculosis* dans sa forme ganglionnaire, au stade de tuberculose maladie. Les adénopathies sont le plus souvent cervicales, unilatérales et volumineuses, peu inflammatoires et évoluent parfois vers une fistulisation cutanée. Le diagnostic peut être aiguillé par l'imagerie, mais repose avant tout sur



une ponction-biopsie de l'adénopathie avec examen direct et culture, voire PCR.  
L'intradermoréaction tuberculinique peut également être utile.

Il faut penser à rechercher d'autres localisations tuberculeuses ainsi qu'une immunodépression sous-jacente. Le traitement repose sur une quadrithérapie antituberculeuse prolongée.

#### 6.1.2. Adénopathies généralisées :

Le tableau n°4 ci-dessous résume les étiologies des adénopathies multiples

##### ▲ Origine infectieuse

- Origine bactérienne :

—La Brucellose : · Notion de contagé alimentaire ou professionnel

- Fièvre ondulante suduro-algique + splénomégalie modérée + leucopénie évocatrice
- La sérologie de Wright confirme le diagnostic

—La Tuberculose : peut s'associer également à une polyadénopathie

- Origine virale : ce sont :

—le VIH, au stade de primo-infection ou au stade chronique, sous forme de polyadénopathies disséminées, de petite taille, indolores. Penser à la possibilité d'un lymphome en cas d'adénopathies asymétriques et de croissance rapide ;

—le virus d'Epstein-Barr (EBV) : la mononucléose infectieuse, correspondant à la primo-infection, associe classiquement des adénopathies de petite taille (plus volontiers cervicales), une asthénie, une angine pseudo-membraneuse, voire une splénomégalie. Biologiquement il existe un syndrome mononucléosique et le diagnostic repose sur la sérologie ;

—les autres viroses : cytomégalo virus (CMV), rubéole, viroses saisonnières...

##### ▲ Origine parasitaire :

—La Toxoplasmose : Sur le plan clinique, la toxoplasmose acquise du sujet immunocompétent est asymptomatique dans 80% des cas.

Dans 20% des cas, elle se manifeste par une Triade :

- Fièvre modérée et inconstante (pendant quelques jours ou semaines).
- Adénopathies (90%): Plus volontiers cervicales, parfois axillaires, inguinales et médiastinales. Elles sont peu volumineuses, n'adhèrent pas aux plans profonds et ne fistulisent pas.
- Asthénie: parfois profonde et persistante.

Un syndrome mononucléosique et un syndrome inflammatoire (augmentation de la CRP) sont habituels.

Le diagnostic de certitude est fondé sur la sérologie.

La sérologie doit comporter la recherche simultanée des deux isotypes IgM et IgG.

Les IgM spécifiques apparaissent précocement dès les premiers jours de l'infection et disparaissent en moyenne au bout d'une année.

Les IgG apparaissent 1 à 4 semaines plus tard, leur titre augmente progressivement, à partir du 2ème mois puis se stabilise en plateau durant une année environ et décroît pour se stabiliser à des taux faibles résiduels durant toute la vie.

La toxoplasmose évolutive peut être affirmée par l'étude de deux sérums espacés de 15 à 20 jours mettant en évidence : une séroconversion (premier sérum négatif, second sérum positif) ou la présence d'IgM spécifiques avec une ascension significative du titre des IgG entre le 1<sup>er</sup> et le second sérum titrés en parallèle. Une ascension est dite significative quand il y a au moins dédoublement du titre des anticorps.

—La Leishmaniose : La leishmaniose viscérale (LV) est une infection généralisée atteignant les organes profonds du système réticulo-hématopéitique en particulier la rate, le foie et les ganglions lymphatiques.

Mise à part la triade classique : une fièvre irrégulière, la splénomégalie et la pâleur cirreuse témoignant de l'anémie ; elle peut s'associer à une polyadénopathie, une altération de l'état général et une hépatomégalie dans 50% des cas.

Sur le plan biologique, on trouve une pancytopenie, un syndrome inflammatoire biologique, une hypergammaglobulinémie et une inversion du rapport albumine/gammaglobuline.

La sérologie, la PCR et le myélogramme (montre la présence de leishmanies après coloration au MGG) permettent de confirmer le diagnostic.

▲ Origine tumorale :

—Hémopathies malignes

\* Leucémie aigüe : à évoquer devant un tableau aigu avec cliniquement des adénopathies souvent cervicales+/- associées à une splénomégalie et des signes d'insuffisance médullaire (syndrome anémique, infectieux et tumoral). A l'hémogramme le plus souvent une anémie associée à une thrombopénie. Quant au taux de GB, une leuconéutropénie peut être observée ou plutôt une hyperleucocytose avec une blastose circulante. Le diagnostic est confirmé par le myélogramme et l'immunophénotypage médullaire. La prise en charge est urgente dans un milieu hospitalier. Le bilan d'hémostase est obligatoire à la recherche de CIVD.

\* Syndrome lymphoprolifératif chronique : à évoquer devant une polyadénopathie d'évolution chronique avec souvent une splénomégalie et une hyperlymphocytose à l'hémogramme.

\* Lymphomes hodgkiniens et non-hodgkiniens : le contexte clinique est en général évocateur : altération de l'état général, fièvre, sueurs nocturnes. Les adénopathies sont fermes d'allure tumorale, de taille variable, plus rarement responsables de phénomènes compressifs associés ou non à une splénomégalie.

—Tumeurs solides

Les adénopathies dans les tumeurs solides correspondent au stade N+ de la classification TNM. Elles sont d'allure tumorale, de taille variable, parfois responsables de phénomènes compressifs.

Les cancers des voies aéro-digestives-supérieures (VADS) sont lymphophiles. Dans un tiers des cas, une ou plusieurs adénopathies cervicales métastatiques sont diagnostiquées cliniquement et/ou radiologiquement lors du diagnostic initial. Il peut s'agir :

-D'Adénopathies métastatiques d'un cancer des voies aérodigestives supérieures : Le diagnostic de métastase ganglionnaire d'un carcinome des VADS doit être systématiquement évoqué chez un homme de plus de 50 ans, éthyloabusif, surtout si l'adénopathie est dure sans caractère

inflammatoire. Cependant, il ne peut être éliminé définitivement chez un sujet jeune et les carcinomes du cavum très lymphophiles peuvent apparaître à tout âge. Un examen ORL complet et méticuleux permet de retrouver l'origine primitive dans la majorité des cas.

-De Métastase ganglionnaire révélatrice d'un carcinome papillaire de la thyroïde : l'échographie cervicale et la cytoponction permettent généralement d'établir le diagnostic.

-Métastase d'une tumeur primitive thoracique ou abdominopelvienne : Ces localisations sont alors responsables d'une adénopathie de Troisier (sus claviculaire gauche). Une adénopathie sus-claviculaire doit faire rechercher de principe une tumeur primitive thoracique ou abdominopelvienne.

-Adénopathie maligne en apparence primitive : Dans le cas où ce bilan n'aurait pas permis de retrouver le foyer primitif responsable de l'adénopathie métastatique, il s'agit d'une adénopathie maligne en apparence primitive (ou sans porte d'entrée). Dans ce cas il est recommandé de faire une cervicotomie exploratrice avec analyse histologique extemporanée de l'adénopathie

#### ▲ Origine inflammatoire

—Sarcoïdose : Des adénopathies superficielles bilatérales, ferme, indolores peuvent être retrouvées dans environ 20 % des cas de sarcoïdoses, en général d'allure non inflammatoire. Il faut alors systématiquement rechercher des adénopathies profondes et les autres atteintes souvent associées : pulmonaire, cutanée, oculaire...

A la biologie : anergie tuberculique, élévation de l'enzyme de conversion, hypercalcémie et granulome épithéloïde et géant-cellulaire sans nécrose à l'histologie.

—On peut également les retrouver dans le lupus érythémateux systémique, la polyarthrite rhumatoïde, le syndrome de Gougerot-Sjögren ou encore dans la maladie de Still. Chez l'enfant, le syndrome de Kawasaki associe fièvre, polyadénopathies, atteintes cutanée, muqueuse et conjonctivale.

#### ▲ Origine médicamenteuse

Parmi elles :

—la prise d'hydantoïnes.

—le syndrome de DRESS (*drug reaction with eosinophilia and systemic symptoms*), correspondant à une toxidermie grave. Tout médicament est potentiellement pourvoyeur de ce type de complication.

Les symptômes apparaissant en général 2 à 4 semaines après la première prise et associent des adénopathies diffuses à une éruption généralisée accompagnée de prurit et de fièvre. Son évolution est potentiellement grave.

**Conclusion :**

Situation clinique fréquente, la mise en évidence d'adénopathies superficielles impose prioritairement au clinicien une démarche étiologique (Figure n°1). Un examen clinique attentif associé à un bilan biologique permettra le plus souvent d'orienter vers une cause infectieuse.

Toute adénopathie persistante dont l'étiologie reste indéterminée impose la réalisation d'un bilan complémentaire. L'examen anatomo-pathologique après biopsie exérèse est l'examen clé pour obtenir un diagnostic précis.

**Tableau n°3 : Principales étiologies de polyadénopathies**

<b>Etiologies infectieuses</b>	Bactériennes	Mycobactéries : tuberculose surtout ou infection à mycobactérie non tuberculeuse chez l'immunodéprimé (Sida, déficit immunitaires primitifs) syphilis, brucellose
	Virales	Primo-infection EBV, CMV, VIH Rubéole, rougeole, adénovirus, varicelle
	Parasitaires	Primo-infection toxoplasmose Leishmaniose viscérale
<b>Etiologies non infectieuses</b>	Hémopathies malignes	Leucémies aiguës Lymphomes malins hodgkiniens ou non hodgkiniens Syndromes lymphoprolifératifs chroniques
	Maladies inflammatoires	Lypus érythémateux disséminé Maladie de Still Sacroïdose Adénite nécrosante de Kikuchi
	médicaments	Réaction de type hypersensibilité retardée Apparaît souvent au 9 <sup>ème</sup> - 15 <sup>ème</sup> jour de la prise médicamenteuse Souvent associé à : fièvre, myalgies, arthralgie, éruption, syndrome inflammatoire biologique, hyperéosinophile, présence de lymphocytes activés à l'hémogramme Molécules le plus souvent impliquées : antibiotiques (aminopénicillines et dérivés, céphalosporines, sulfamides), anticomitiaux (phénytoïne carbamazépine), allopurinol, anti-inflammatoires non stéroïdiens

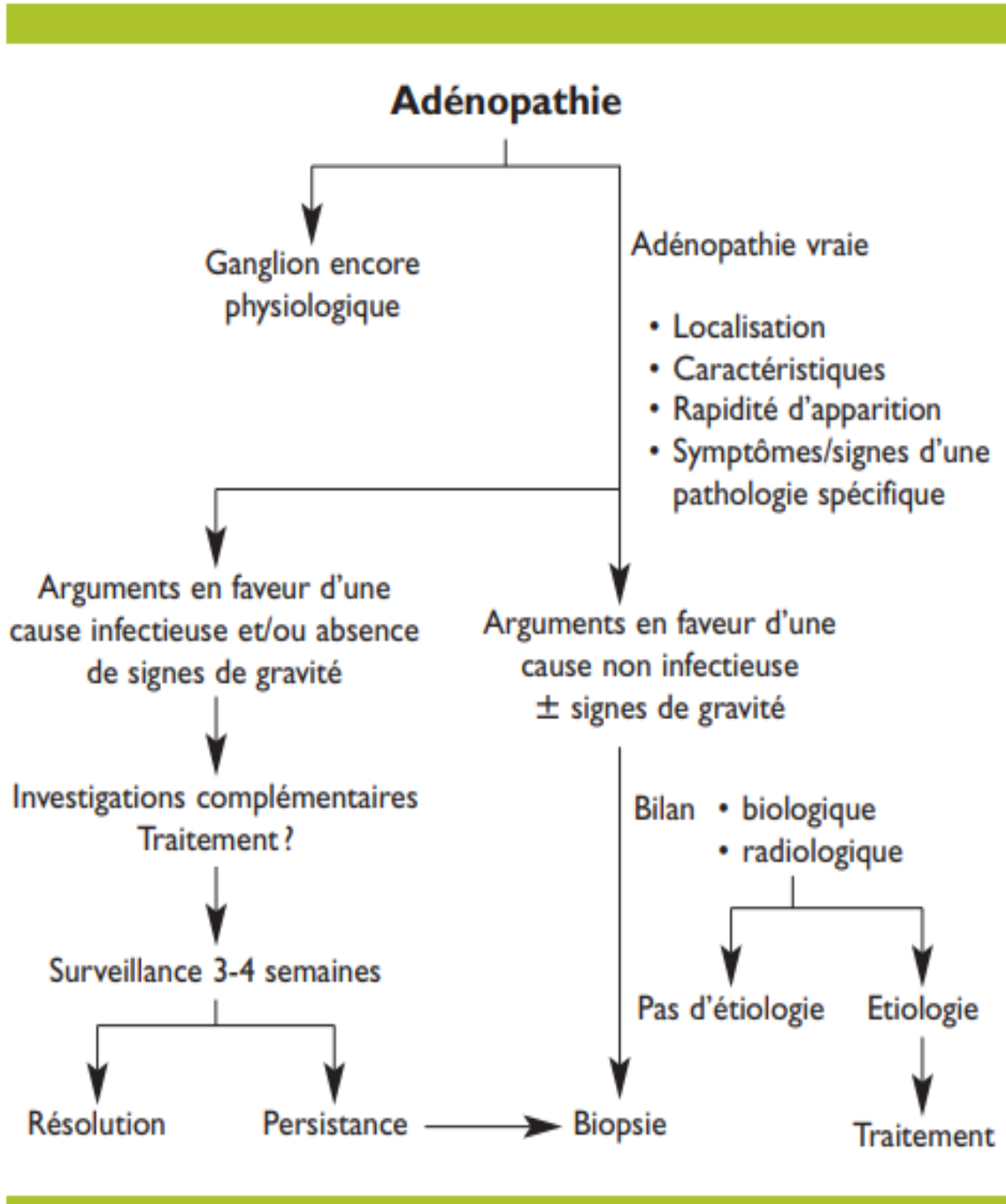


Figure 1 : Démarche étiologique devant une ADP.

Références :

- Rémy GRESSIN Corpus Médical – Faculté de Médecine de Grenoble Docteur Avril 2005
- Antoinette Perlat, Bernard Grosbois\* Adénopathies superficielles Principales causes : infectieuses, tumorales, inflammatoires ou auto-immunes. LA REVUE DU PRATICIEN MÉDECINE GÉNÉRALE 1 TOME 29 1 N° 941 1 MAI 2015
- Item 216– UE 7 –Adénopathie superficielle de l’adulte et de l’enfant (cervicale) ©Collège Français d’ORL & CCF
- Christian Carrier. Le Médecin du Québec, volume 47, numéro 10, octobre 2012 L’oncologie 1
- J. Bille. Docteur, j’ai un ganglion. Revue Médicale Suisse – [www.revmed.ch](http://www.revmed.ch) – 1er avril 2009