

Cours de Résidanat

Sujet : 33

Les hématuries

OBJECTIFS :

1. Définir l'hématurie macroscopique et l'hématurie microscopique
2. Distinguer une hématurie macroscopique d'une coloration anormale des urines d'une autre origine
3. Énumérer les éléments cliniques et biologiques permettant d'évaluer le retentissement d'une hématurie ainsi que le degré de sa gravité.
4. Suspecter l'origine d'une hématurie selon son caractère initial, terminal ou total lors de la miction.
5. Distinguer l'origine urologique d'une origine néphrologique d'une hématurie à partir des données cliniques et biologiques.
6. Planifier les explorations radiologiques et endoscopiques en cas d'hématurie.
7. Expliquer l'intérêt de l'exploration du système complémentaire au cours des hématuries.
8. Enumérer les néphropathies glomérulaires pouvant être révélées par une hématurie.
9. Réunir les arguments anamnestiques, cliniques et paracliniques permettant de retenir le diagnostic d'une glomérulonéphrite aiguë chez l'enfant.
10. Poser l'indication d'une ponction biopsie rénale devant une hématurie.
11. Citer les principales causes d'hématurie d'origine rénale, vésicale et uréthroprostatique.
12. Planifier la conduite à tenir en urgence devant une hématurie macroscopique grave d'origine urologique

Objectif n°1 : Définir l'hématurie macroscopique et l'hématurie microscopique

L'hématurie est la présence en quantité anormale d'hématies à l'examen cytologique quantitatif des urines émises lors d'une miction ($\geq 10/\text{mm}^3$ ou $\geq 10\ 000/\text{ml}$). L'hématurie constitue un signe d'alarme majeur, imposant une enquête clinique, biologique, et radiologique à la recherche d'une étiologie dominée par les tumeurs rénales ou de la voie excrétrice, les lithiases et les néphropathies.

On distingue :

- **L'hématurie macroscopique** visible à l'œil nu (**hématies $\geq 500/\text{mm}^3$, $\geq 500\ 000/\text{ml}$**). Lors de saignement actif, l'urine peut être de couleur rose claire, rouge, marron voir noire avec parfois la présence de caillots sanguins.
- **L'hématurie microscopique** invisible à l'œil nu (**hématies $\geq 10/\text{mm}^3$**). Son diagnostic est évoqué par l'examen à la bandelette urinaire fait lors d'exploration d'une hypertension artérielle, la présence d'œdèmes ou de néphropathie.

La présence de l'hématurie à l'examen à la bandelette urinaire doit être confirmée par l'examen cytologique quantitatif des urines. Le compte d'Addis n'est plus réalisé en routine.

- **Hématurie physiologique: $<10/\text{mm}^3$**

L'hématurie microscopique a la même valeur diagnostique que l'hématurie macroscopique. Il n'y a pas de parallélisme entre l'importance du saignement et la gravité de la maladie.

Objectif n°2 : Distinguer une hématurie macroscopique d'une coloration anormale des urines d'une autre origine**1. Urines sanglantes contaminées : hémorragie de voisinage**

Il existe de fausses hématuries lors des hémorragies de voisinage :

- Chez la femme : sang venu des voies génitales (règles, métrorragies).
- Chez l'homme :

Urétrorragie : persistance d'un saignement en dehors des mictions.

Hémospermie : présence de sang dans l'éjaculation spermatique.

Le sondage vésical rend toute hématurie microscopique insignifiante et peut perturber l'interprétation d'une hématurie macroscopique.

2. Urines colorées non hématuriques

La bandelette urinaire détecte la présence de sang dans les urines grâce aux propriétés peroxydasiques de l'hémoglobine. La sensibilité de cet examen est de 90 %. Toutefois, il existe des faux-positifs en rapport avec:

a. Coloration d'origine alimentaire

- Betteraves, mûres, myrtilles, rhubarbe, choux rouge,...
- Colorant alimentaire : rhodamine

b. Coloration liée à une prise médicamenteuse

- Antibiotiques : rifampicine, érythromycine, métronidazole.
- Anti-inflammatoires : acide amino-salicylique, salazopyrine, ibuprofène.
- Vitamines : B12.
- Laxatifs contenant de la phénolphtaléine.

c. Coloration d'origine métabolique

- Hémoglobinurie par hémolyse.
- Myoglobinurie par rhabdomyolyse.
- Urobilinurie, porphyrie.
- Intoxication : plomb, mercure.

3. Contamination du récipient par des agents oxydants : Contact avec un antiseptique : povidone-iodine, eau de Javel.

Objectif n°3 : Énumérer les éléments cliniques et biologiques permettant d'évaluer le retentissement d'une hématurie ainsi que le degré de sa gravité.

Pour apprécier le retentissement clinique de l'hématurie, il faut :

- Prendre la pression artérielle.
- Mesurer la fréquence cardiaque.
- Rechercher des signes de choc périphérique.

En cas d'hématurie macroscopique massive, une hypovolémie peut se voir associant une tachycardie, une hypotension artérielle et des marbrures.

Pour apprécier le retentissement biologique de l'hématurie, il faut demander une numération de la formule sanguine (NFS) pour :

- Évaluer l'importance du saignement en phase aiguë (déglobulisation massive).

- Évaluer le retentissement en cas de chronicité (anémie).

Le bilan d'hémostase doit être demandé à la recherche de facteurs favorisant le saignement, surtout s'il y a une notion de traitement anticoagulant ou de prise d'antiagrégant plaquettaire. L'évaluation de la fonction rénale par le dosage de l'urée sanguine, la créatinine sanguine et le calcul de la clairance par la formule MDRD est utile. En effet, il peut exister une insuffisance rénale d'origine néphrologique ou urologique obstructive (tumeur, lithiase ou caillottage des voies excrétrices urinaires supérieures ou rétention aiguë d'urine sur un caillottage uréthro-vésical).

Objectif n°4 : Suspecter l'origine d'une hématurie selon son caractère initial, terminal ou total lors de la miction.

La chronologie de l'hématurie sur le temps mictionnel a une valeur localisatrice. Ainsi, l'hématurie peut être (figure 1):

- initiale (survenant au début de la miction) suggérant une localisation uréthro-prostatique ;
- terminale (en fin de miction) signant une localisation vésicale ;
- totale (sur toute la durée de la miction) pouvant être d'origine rénale ;

Cependant, en cas d'hématurie abondante, la chronologie de l'hématurie n'a plus de valeur localisatrice (toute hématurie abondante quelque soit son origine est totale)

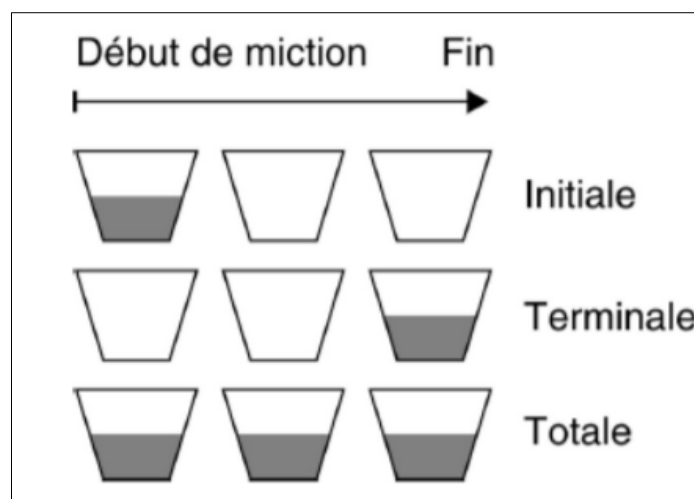


Figure 1 : Epreuve des 3 verres

Objectif n°5 : Distinguer l'origine urologique d'une origine néphrologique d'une hématurie à partir des données cliniques et biologiques.

Les hématuries peuvent intervenir dans deux cadres nosologiques :

1. soit dans un cadre urologique.

La présence des hématies dans les urines est liée à une lésion du parenchyme ou de l'arbre urinaire. Celle-ci conduit à l'effraction micro ou macroscopique de vaisseaux sanguins dont le contenu va se retrouver en contact avec la lumière de la voie excrétrice urinaire.

Sont en faveur de l'origine urologique:

- Tabagisme
- Origine africaine (bilharziose)
- Exposition toxique (aniline, colorants)
- Présence de caillots
- Fièvre
- Douleurs lombaires
- Cystite (signes fonctionnels urinaires)
- Présence d'anomalies radiologiques
- Saignement unilatéral à la cystoscopie
- Absence d'une protéinurie associée

2. soit dans un cadre néphrologique.

L'hématurie est liée au passage des hématies à travers une membrane basale glomérulaire altérée. Dans ce cas :

- L'absence de caillots lors d'une hématurie macroscopique d'origine néphrologique est expliquée par l'action fibrinolytique de l'urokinase tubulaire.
- La présence de déformations des hématies oriente vers une hématurie glomérulaire.
- La présence de cylindres hématiques est spécifique de l'origine glomérulaire.

Sont en faveur de l'origine néphrologique:

- Présence de cylindres hématiques
- Présence d'une protéinurie
- Présence d'une HTA
- Présence des œdèmes
- Absence de caillots
- Absence de signes urinaires associés
- Imagerie normale

Remarque : L'insuffisance rénale peut être associée à l'hématurie d'origine urologique ou néphrologique.

Objectif n°6 : Planifier les explorations radiologiques et endoscopiques en cas d'hématurie.

1- Les examens radiologiques :

a. L'échographie rénale et vésico-prostatique :

L'échographie est, de par son innocuité et son accessibilité, l'examen de première intention à réaliser en cas d'hématurie.

Elle permet de rechercher :

- Des lithiases rénales, urétérales ou vésicales
- Des tumeurs (du parenchyme rénal, des cavités pyélo-calicielles ou vésicales).
- Elle peut également mettre en évidence des signes indirects (urétéro-hydronephrose, caillottage...)
- Une étude des vaisseaux rénaux au Doppler peut révéler une thrombose veineuse.

Cependant, sa sensibilité est limitée pour les lésions rénales, urétérales ou vésicales de petite taille, et sa négativité ne dispense pas d'une imagerie plus sensible.

b. La radiographie de l'arbre urinaire sans préparation :

Elle est facile d'accès et souvent réalisée (couplé à l'échographie) pour la recherche d'une image lithiasique lors d'une colique néphrétique ou en présence de lombalgies.

c. L'uro-scanner :

C'est un scanner abdomino-pelvien sans et avec injection de produit de contraste iodé, couplé à une acquisition au temps excrétoire ou tardif avec reconstruction.

L'uroscanner est l'examen de référence pour l'étude du parenchyme rénal et des voies excrétrices urinaires supérieures. Il tend à remplacer l'urographie intraveineuse (UIV). Sa sensibilité pour la détection des tumeurs et calculs de petite taille est supérieure à celle de l'échographie. En cas de contre-indication aux produits de contraste iodés (insuffisance rénale), il sera remplacé par une uro-IRM.

L'acquisition avant injection de produit de contraste permet de détecter une lithiasie urinaire avec une sensibilité proche de 100% (en dehors des calculs induits par l'Indinavir), et de calculer la densité spontanée d'une éventuelle lésion rénale.

L'acquisition après injection de produit de contraste permet d'étudier la fonction des reins, détecter des tumeurs rénales, des voies excrétrices ou vésicales et d'étudier le rehaussement de ces lésions.

Le temps tardif, optimisé par les techniques d'hyper-diurèse par injection de furosémide, permet l'exploration des voies excrétrices.

L'acquisition en phase artérielle peut également renseigner sur une anomalie des vaisseaux rénaux (notamment en cas de traumatisme) ou la présence d'une fistule aorto-urétérale.

d. L'artériographie :

Elle peut être réalisée à la recherche d'une malformation vasculaire responsable de saignements itératifs, en règle unilatérale et sans anomalies retrouvées sur les investigations radiologiques ou endoscopiques classiques. Elle aura alors essentiellement pour but d'objectiver un saignement actif, une fistule artério-veineuse ou un pseudo-anévrisme afin de réaliser une embolisation.

2- Les examens endoscopiques :

a. L'urétro-cystoscopie :

Elle est réalisée en consultation après vérification de la stérilité des urines ou l'absence de nitrites à la BU et instillation d'un gel anesthésique local intra-urétral. Cet examen est effectué le plus souvent avec un cystoscope rigide chez la femme ou souple chez l'homme.

Il permet la détection de lésions tumorales en relief mais également planes, moins facilement visualisées en imagerie (Cis). L'étude de la filière urétrale est indispensable en cas d'hématurie initiale. Enfin, l'inspection des méats peut également mettre en évidence un éjaculat d'urines sanglantes urétérales, en faveur d'une cause urologique si unilatéral ou néphrologique en cas de bilatéralité.

La cystoscopie est un examen important du bilan d'hématurie. Elle devient indispensable chez le patient de plus de 50 ans et/ou présentant des facteurs de risque de tumeurs urothéliales (tabac, exposition professionnelle...).

b. L'urétéro-rénoscopie :

Elle est réalisée sous anesthésie au bloc opératoire et permet l'exploration du haut appareil urinaire.

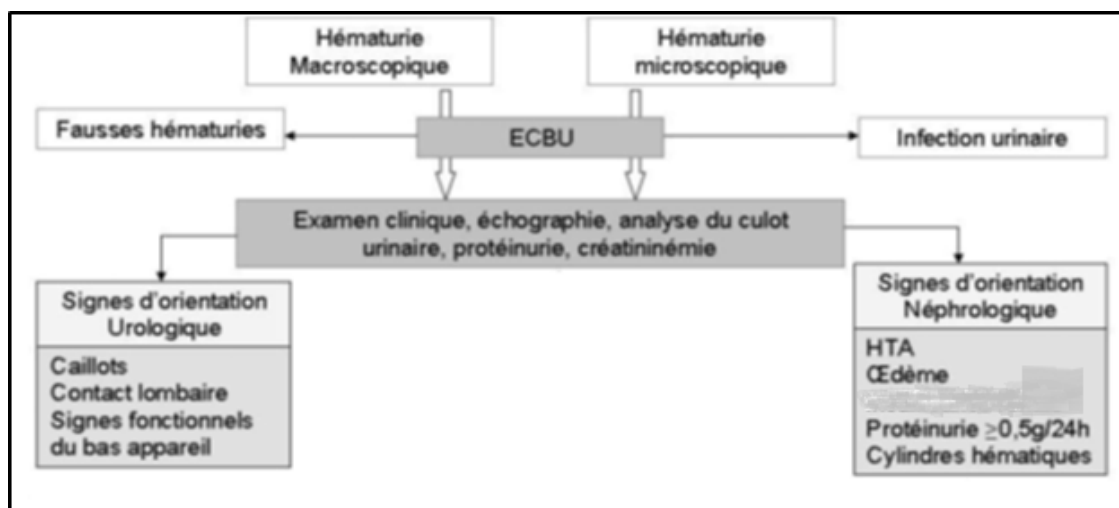
Cet examen n'est réalisé que sur orientation spécifique des examens précédents (suspicion de tumeur de la voie excrétrice supérieure). Elle permet de prélever séparément l'urine provenant

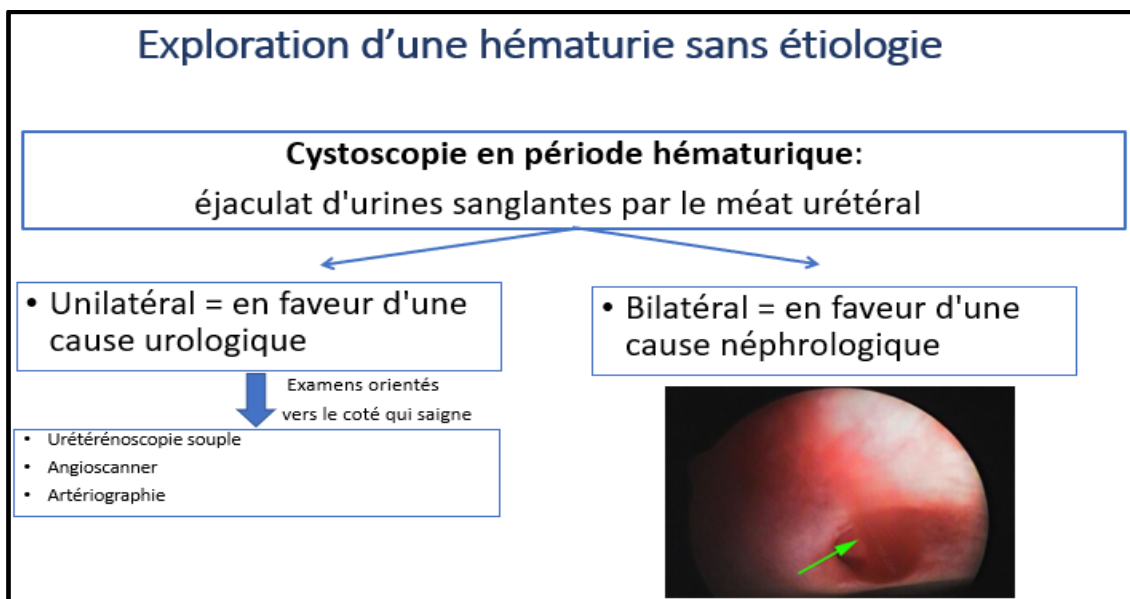
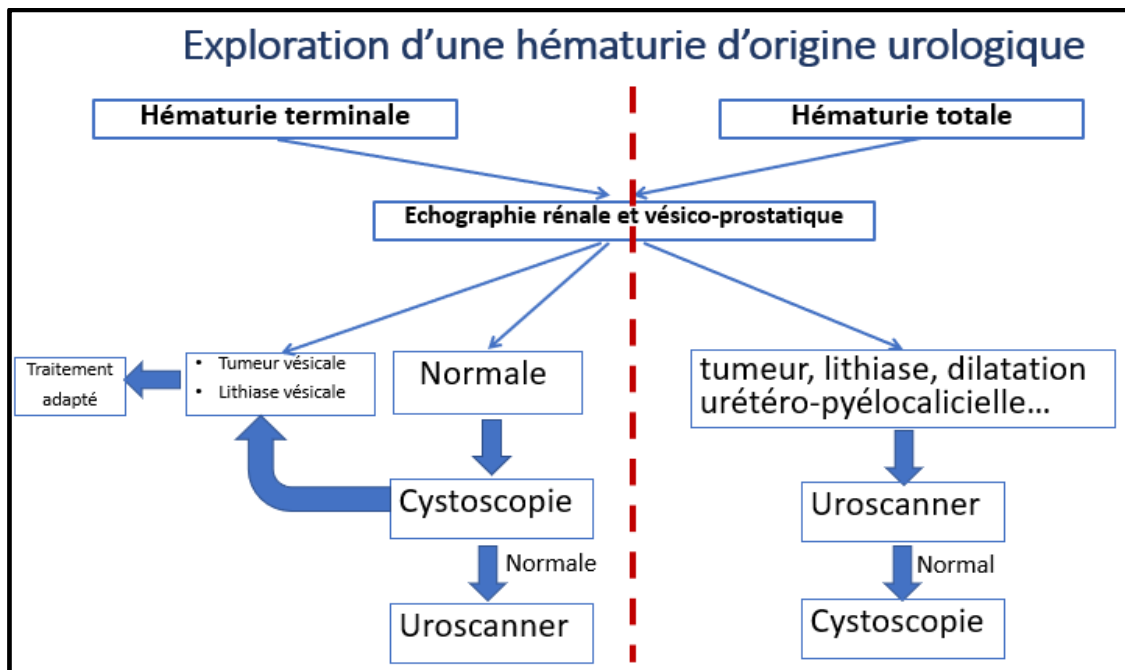
de chaque uretère et de pratiquer ainsi l'examen cytologique des urines du haut appareil droit et gauche et de réaliser des biopsies.

L'urétéroscopie est également indiquée chez le patient présentant des facteurs de risque de tumeur urothéliale et un bilan morphologique et cystoscopique négatif.

En pratique :

- En cas d'hématurie terminale avec une échographie normale, une cystoscopie doit être faite à la recherche d'une lésion vésicale.
- En cas d'hématurie totale avec une échographie normale, un uro-scanner doit être demandé.
- En cas de récurrence de l'hématurie macroscopique sans étiologie, l'endoscopie vésicale est un examen à faire en urgence pour préciser l'origine du saignement. L'examen de l'urètre, de la vessie et des méats urétéraux permettra alors de préciser l'origine urétrale, vésicale ou haute uni ou bilatérale (rein, uretère et voies excrétrices supérieures) du saignement. L'exploration complémentaire sera adaptée à la constatation endoscopique ou radiologique initiale. L'unilatéralité évoque une lésion de la voie excrétrice, la bilatéralité une atteinte glomérulaire.





Objectif n°7 : Expliquer l'intérêt de l'exploration du système complémentaire au cours des hématuries.

Le système du complément est une composante essentielle de l'**immunité innée** et un des effecteurs majeur de l'**immunité adaptative**. Il est formé de plus d'une trentaine de protéines solubles dans le plasma et membranaires à la surface cellulaire de l'hôte. La plupart de ces protéines sont synthétisées au niveau du foie sous forme de précurseurs inactifs.

L'activation du système du complément se fait en cascade par trois voies : **la voie classique**, **la voie alterne** et **la voie des lectines** qui convergent en une voie unique : **la voie terminale**

commune aboutissant à la formation du complexe d'attaque membranaire (CAM). Chaque voie est déclenchée par des stimuli différents et est étroitement régulée par des protéines plasmatiques et membranaires (Figure 2).

L'activation des différents composants du complément va aboutir à la génération de complexes protéiques ou de fragments qui vont jouer un rôle important dans l'élimination des agents, la réaction inflammatoire et le maintien de l'homéostasie de l'organisme.

Une dérégulation du complément peut se traduire par :

- Un excès d'activation du complément suite à une stimulation continue ou à un défaut de régulation de l'une de ses voies avec comme conséquence une consommation des fractions du complément.
- Un défaut d'activation secondaire à un déficit acquis (insuffisance hépatocellulaire) ou héréditaire de l'une des fractions du complément.

Dans ces deux situations pathologiques, on assiste à une baisse des taux des fractions du complément dans le sang, une anomalie biologique appelée hypo-complémentémie.

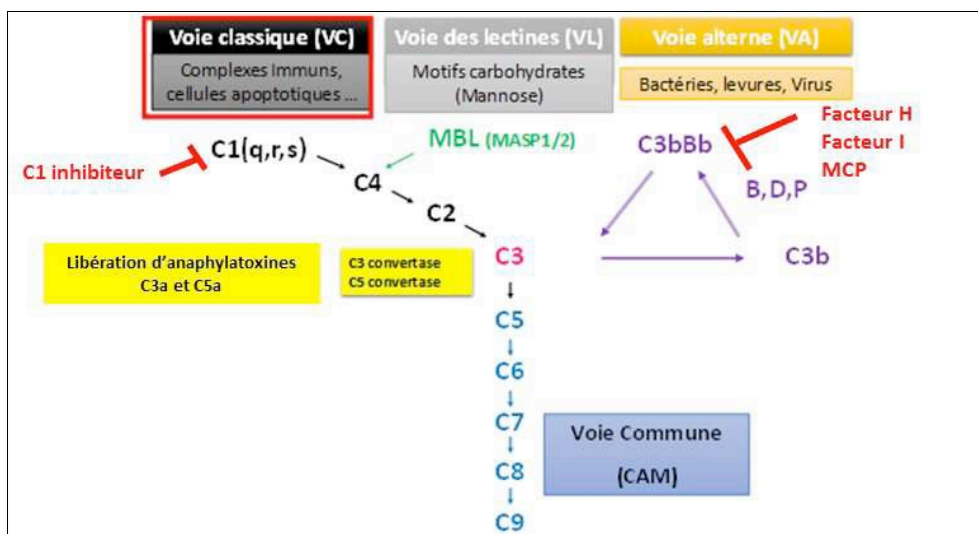


Figure 2 : Voies d'activation du complément

Sur le plan pratique, le bilan standard d'une exploration du complément inclut un dosage du CH50 (dosage fonctionnel qui explore globalement la voie classique) et des fractions C3/C4 (dosages antigéniques). D'autres dosages sont indiqués selon le profil C3/C4/CH50 ainsi que le contexte clinique.

L'exploration de système complémentaire est indiquée dans le cadre d'une **enquête étiologique des néphropathies glomérulaires hématuriantes** :

- Un profil normal oriente vers une glomérulonéphrite rapidement progressive, une glomérulonéphrite à dépôts mésangiaux d'IgA primitive (Maladie de Berger) ou secondaire un purpura rhumatoïde.
- Une hypo-complémentémie est observée au cours des glomérulonéphrites aiguës post-infectieuses, des glomérulonéphrites lupiques et des glomérulonéphrites membrano-prolifératives telle que la glomérulonéphrite membrano-proliférative compliquant une cryoglobulinémie ou la glomérulonéphrite membrano-proliférative idiopathique.

Au cours de ces glomérulonéphrites, l'hématurie est la conséquence des lésions des parois du capillaire glomérulaire provoquées par les complexes d'attaque membranaire.

L'analyse du profil de l'hypo-complémentémie permet une orientation étiologique :

- L'hypo-complémentémie par activation de la voie classique (par consommation) se manifeste par une baisse du CH50 et du C4 associée ou non à une baisse de C3. Ce profil oriente vers un lupus érythémateux systémique. Dans ce contexte, la baisse du C3 est observée lorsqu'il y a une activation excessive en rapport avec une atteinte rénale, une anémie hémolytique auto-immune ou la présence d'une cryoglobulinémie.

L'hypo-complémentémie par consommation est liée à l'activité de la maladie. En pratique, l'étude du complément (CH50, C3, C4) permet le suivi évolutif du lupus.

- Une hypo-complémentémie persistante durant les phases de poussées/rémission (CH50 toujours effondré) doit faire évoquer un déficit héréditaire en protéines initiales de la voie classique (C1/C2/C4), surtout devant la notion d'antécédents familiaux de lupus, d'un début précoce et d'une susceptibilité aux infections bactériennes. Le déficit le plus fréquent est celui du C2 qui se traduit par un CH50 effondré avec des taux de C3 et de C4 normaux.
- Hypo-complémentémie par activation de la voie alterne (par consommation): elle se traduit par un C3 bas, un C4 normal et un CH50 normal ou bas. Ce profil s'observe au cours de la glomérulonéphrite aiguë post-infectieuse (GNA) qui s'associe à la production du C3 Nephritic Factor ou C3 Nef. Cet anticorps, en se fixant sur la C3 convertase alterne C3bBb, stabilise cette enzyme et augmente sa demi-vie d'environ un facteur de 10. Une activation systémique permanente de la voie alterne en est la conséquence avec, localement, une activation permanente de C3 à l'origine des lésions glomérulaires.

Objectif n°8 : Énumérer les néphropathies glomérulaires pouvant être révélées par une hématurie.

Les principales causes néphrologiques de l'hématurie sont :

1. Glomérulonéphrites

Elles se présentent sous forme de syndromes néphrotique ou néphritique associant une protéinurie glomérulaire, des œdèmes et une hématurie.

Le diagnostic est confirmé par **la biopsie rénale**, on distingue :

a. Glomérulonéphrite aiguë post-infectieuse (Voir objectif n° 9)

La biopsie rénale est systématique chez l'adulte

b. Glomérulonéphrite rapidement progressive (GNRP)

Marquée par une dégradation de la fonction rénale en quelques semaines. C'est une urgence diagnostique et thérapeutique. Elle est souvent secondaire à

- une **vascularite à ANCA** ;
- un **syndrome pneumo-rénal de Good-pasture** caractérisé par la présence d'anticorps anti-membrane basale glomérulaire ;
- une **glomérulonéphrite chronique à complexes immuns** secondaire à une endocardite, un purpura rhumatoïde et un lupus

c. Glomérulonéphrites chroniques

L'hématurie peut être secondaire à une glomérulonéphrite chronique. On distingue :

- La **glomérulonéphrite à dépôts mésangiaux d'IgA (maladie de Berger)** : cause la plus fréquente des hématuries **macroscopiques** glomérulaires **récurrentes**, préférentiellement chez les **hommes jeunes**, survenant au décours d'une **infection ORL**. La biopsie confirme le diagnostic en mettant en évidence la présence de **dépôts mésangiaux granuleux d'IgA** et une **prolifération endo-capillaire**.
- La **glomérulonéphrite membrano-proliférative**.
- Les **glomérulonéphrites lupiques** survenant le plus souvent dans les 12 à 24 mois d'évolution du Lupus Erythémateux Systémique (CF Objectif).

2. Syndrome d'Alport

Le syndrome d'Alport est une maladie héréditaire de transmission variable (liée à l'X, autosomique dominante ou récessive). Il associe une hématurie **macroscopique récurrente**

ou microscopique, une **surdité de perception bilatérale** et une atteinte **ophtalmologique** à type de lenticône antérieur (cataracte, atteinte maculaire).

Objectif n°9 : Réunir les arguments anamnestiques, cliniques et para-cliniques permettant de retenir le diagnostic d'une glomérulonéphrite aiguë chez l'enfant.

Les glomérulonéphrites aiguës (GNA) post-infectieuses sont définies par une inflammation aiguë non suppurative des capillaires glomérulaires, déclenchée par un grand nombre d'infections. Le germe le plus fréquemment en cause est le streptococque β hémolytique du groupe A. Elles sont caractérisées par la survenue brutale, le plus souvent après un intervalle libre, d'un syndrome néphritique aigu associant hématurie, protéinurie, œdèmes, hypertension artérielle et insuffisance rénale. Sur le plan histologique, la forme typique correspond à une prolifération endo-capillaire exsudative. L'évolution est souvent favorable ; cependant, des formes sévères de pronostic plus réservé peuvent se voir.

1. La symptomatologie clinique

a. Type de description : GNA post-streptococcique

La GNA post-infectieuse touche le grand enfant. Elle est rare avant l'âge de 5 ans et exceptionnelle avant l'âge de 2 ans. Elle survient une à deux semaines après une angine streptococcique et trois à six semaines après un impétigo.

Le début est brutal marqué par :

- une hématurie souvent macroscopique avec un aspect bouillon sale ou « coca-cola » des urines ;
- une protéinurie quasi-constante d'abondance variable ;
- une rétention hydro-sodée responsable de prise de poids, d'œdèmes prédominants à la face et généralement modérés ;
- une hypertension artérielle présente chez 50 % des patients, le plus souvent modérée pouvant être sévère responsable d'une encéphalopathie hypertensive nécessitant un traitement urgent ;
- une insuffisance rénale aiguë oligo-anurique est fréquemment associée ;
- une pâleur, une asthénie et des troubles digestifs sont parfois observés.

Dans sa forme typique, le diagnostic est rapidement évoqué. Cependant, il existe des formes pauci-symptomatiques ou d'emblée sévère inaugurée par une complication rendant parfois le diagnostic positif difficile.

b. Formes cliniques

- **Les formes discrètes ou pauci-symptomatiques** sont probablement très nombreuses et passent souvent inaperçues : hématurie, protéinurie fugace sans signes cliniques, parfois une HTA de quelques jours. Le diagnostic est basé sur la baisse transitoire de la fraction C3 du complément.
- **Les formes sévères** : La GNA peut être inaugurée par une complication mettant en jeu le pronostic vital :
 - une oligo-anurie ou une anurie se compliquant d'un état de mal convulsif par œdème cérébral ou d'une insuffisance cardiaque avec un œdème aigu pulmonaire.
 - une glomérulonéphrite rapidement progressive en rapport avec une prolifération extra-capillaire associée qui constitue une urgence diagnostique et thérapeutique (GNA maligne).

2. Examens para-cliniques

La protéinurie est fréquente. Elle est habituellement modérée < à 500 mg/24 heures. Elle peut être importante et s'accompagnant dans quelques cas d'un syndrome néphrotique.

L'insuffisance rénale est présente dans 25 % à 83 % des cas.

Une baisse précoce et transitoire de la fraction C3 ainsi que du CH50 avec retour à la normale après 6 à 8 semaines fortement évocateur du diagnostic.

La preuve d'une infection streptococcique récente est un argument de poids pour le diagnostic. Les prélèvements bactériologiques sont le plus souvent négatifs. On peut observer une élévation des anticorps anti-streptococciques (ASLO) > 400 UI/l. Le taux des ASLO s'élève 10 à 14 jours après l'infection streptococcique, atteint son max à la 4^{ème} semaine et se normalise entre 1 et 6 mois après le début. En cas d'absence d'ascension des ASLO, d'autres tests peuvent être utilisés : anti-streptokinase, anti-hyaluronidase, anti-desoxyribonucléase-B, ... Dans les infections cutanées, l'élévation des anti-nucléases B serait plus sensible.

La ponction biopsie rénale n'est pas indiquée dans les formes typiques de GNA post streptococcique chez l'enfant, alors qu'elle est systématique chez l'adulte. Elle met en évidence un aspect de prolifération endo-capillaire exsudative globale et diffuse avec à l'immunofluorescence, un dépôt endo et extra-membraneux de C3 (correspondants aux **humps**) isolé ou associé à l'IgG. Dans les formes sévères, il s'y associe une **prolifération extra-capillaire** avec formation de **croissants épithéliaux**.

Objectif n°10 : Poser l'indication d'une ponction biopsie rénale devant une hématurie.

En absence de contre indication, la ponction-biopsie rénale est réalisée de façon systématique chez l'adulte devant une hématurie d'origine néphrologique associée à une protéinurie, une hypertension artérielle et/ou une insuffisance rénale.

La biopsie rénale est rarement proposée si l'hématurie reste strictement isolée.

Objectif n°11 : Citer les principales causes d'hématurie d'origine rénale, vésicale et uréthro-prostatique.

L'hématurie micro- ou macroscopique est un symptôme fréquent qui nécessite toujours une enquête étiologique. La démarche diagnostique doit rechercher en première intention les causes les plus fréquentes ou présentant un caractère de gravité :

- tumeurs urothéliales +++ (vessie, voie excrétrice supérieure),
- tumeurs rénales,
- lithiases urinaires,
- infections urinaires,
- néphropathies.

Lors d'une hématurie macroscopique isolée, le bilan doit éliminer une origine urologique avant de s'orienter vers une cause néphrologique.

Une hématurie survenant au cours d'un traitement anticoagulant ou un trouble de la coagulation doit faire rechercher un surdosage, mais sera, tout de même, explorée de la même manière que celle survenant chez un malade ne recevant pas de traitement anticoagulant.

A. Causes Urologiques

1. Infections urinaires à germes usuels :

- Cause la plus fréquente chez la femme.
- Sera accompagnée d'un tableau clinique évocateur (brûlures mictionnelles, pollakiurie, douleurs lombaires...).
- Diagnostic confirmé par la réalisation d'un ECBU, ou d'une bandelette urinaire.
- Atteinte possible de tout l'arbre urinaire : cystite +++ (hématurie macroscopique), pyélonéphrite (hématurie le plus souvent microscopique), prostatite.
- Germes habituels (Escherichia coli, entérobactéries...).

2. Infections urinaires à germes spécifiques

Infections avec un contexte épidémiologique :

- **Tuberculose urinaire**

- Immunodépression,
- Localisation pulmonaire,
- Leucocyturie aseptique,
- Calcifications des parois vésicales ou urétérales (aspect de vessie porcelaine)

- **Bilharziose**

- Zone d'endémie (Afrique du Nord : bassin du Nil, péninsule arabique).
- Associée à une hyper-éosinophilie.
- Diagnostic réalisé sur un examen direct des urines à la recherche d'un œuf, 3 jours de suite (sensibilité faible), ou au mieux lors d'un prélèvement de muqueuse vésicale (et rectale) par voie endoscopique.

3. Lithiases urinaires (Cf. Objectif 50)

- Concernent 5 à 15 % de la population.
- Peut-être pauci-symptomatique ou révélée par un épisode de colique néphrétique.
- Intérêt du scanner abdomino-pelvien (ou du couple AUSP + échographie) lors d'un épisode douloureux ou de l'uroscanner en dehors d'une phase aiguë.

4. Tumeurs urothéliales

- **Tumeurs vésicales: (TV)**

- Premier cancer urologique en Tunisie.
- Facteurs de risque fréquemment associés : âge ≥ 50 ans, sexe masculin, tabac, exposition professionnelle (amines aromatiques...).
- L'hématurie constitue le maître symptôme (typiquement terminale).
- Le diagnostic repose sur l'imagerie (échographie), la cytologie urinaire, mais la cystoscopie constitue l'examen diagnostique de référence.

- **Tumeurs des voies urinaires excrétrices supérieures (TVEUS)**

- Rares, parfois associées à une TV mais peuvent être isolées.
- Peuvent concerner calices, pyélon et uretères.
- Le diagnostic repose sur l'uro-scanner. Dans les cas douteux, l'urétéro-réno-scopie, avec éventuellement une biopsie, peut aider au diagnostic.

5. Tumeurs rénales

- De nature bénigne (angiomyolipome) ou le plus fréquemment maligne (adénocarcinome le plus souvent).
- Une tumeur du rein détectée à l'imagerie est un cancer du rein jusqu'à preuve du contraire.
- Troisième cancer urologique en Tunisie (après celui de la vessie et celui de la prostate).
- Peuvent être révélées par une hématurie totale parfois associée à des douleurs lombaires.
- Lorsqu'elle existe, cette hématurie est typiquement totale, indolore et capricieuse.
- Souvent asymptomatiques (50% des cas) objectivées alors fortuitement sur un examen d'imagerie (échographie).
- L'examen de référence pour le diagnostic positif et la caractérisation tumorale est l'uroscanner.

6. Origine Prostatique (Cf. Objectif 73)

- Hématurie macroscopique initiale.
- Peut compliquer l'évolution d'une hypertrophie prostatique.
- Signe rarement révélateur de cancer de prostate (plus fréquent en cas hypertrophie prostatique), elle est plus souvent associée à une prostatite ou une hypertrophie, et reste un diagnostic d'élimination.

7. Hématurie secondaire à un problème vasculaire:

- **Hémangiomes:** rénal, vésical, urétral
- **Télangiectasies de la vessie (cystite radique)**
- **Fistule artério-veineuse post traumatique ou post opératoire** (néphrectomie partielle)
- **Syndrome de la casse noisette (nut cracker syndrom)**
 - Hématurie macroscopique récidivante gauche
 - Compression de la veine rénale gauche par la pince aorto-mésentérique
 - Intérêt de l'écho-doppler
- **Thrombose des veines rénales**
 - Evoquée devant un terrain de thrombophilie, des douleurs lombaires, une hématurie, une anurie et une insuffisance rénale aigue.
 - Le diagnostic est confirmé par l'échodoppler et ou l'angioscanner

8. Origine malformative:

- Fistule artério-veineuse rénale congénitale.
- Anomalie de la jonction pyélo-urétérale.

- L'uretère rétro-cave.

9. Origine Iatrogène

Une hématurie peut être secondaire:

- à une résection endoscopique de prostate ou vessie ;
- à une urétéroscopie ;
- à la pose d'un cathéter sus-pubien ;
- Post-lithotritie extracorporelle ;
- Post biopsie rénale.

10. Cystite toxique (cyclophosphamide)

11. Origine Traumatique

- Contexte évident.
- Les organes touchés peuvent être une fracture du parenchyme rénal, une atteinte du pédicule vasculaire ou encore une plaie vésicale.
- L'examen de référence pour établir le bilan lésionnel d'un traumatisme rénal est l'uroscanner.
- La stabilité hémodynamique orientera le choix de l'examen : uroscanner ± artériographie en cas d'atteinte du pédicule, échographie si patient instable.

12. Les hématuries d'effort surviennent après une activité physique prolongée. Le plus souvent microscopiques (80 % des cas). Le mécanisme de ces hématuries est mixte associant des micro-traumatismes rénaux ou vésicaux (en rapport avec l'exercice) et une perméabilité glomérulaire accrue pendant l'effort. Elles nécessitent une réévaluation après quelques jours de repos. La persistance d'une hématurie micro- ou macroscopique a distance de l'effort nécessite un bilan endoscopique et par imagerie afin de ne pas méconnaître une cause organique.

B. Causes Néphrologiques

Elles sont le plus souvent glomérulaires mais d'autres causes parenchymateuses peuvent se voir comme la néphrite interstitielle aiguë.

1. Néphropathies glomérulaires (voir objectif 8)

2. Néphrite interstitielle aiguë

- Elle le plus souvent immuno-allergique d'origine médicamenteuse, elle peut être associée à d'autres signes allergiques (rash cutané, cytolysse hépatique...). Elle se voit lors d'une prise médicamenteuse : sulfamides, pénicillines...
- Elle peut être infectieuse, infiltrative, immunologique

3. Néphropathies vasculaires

• Nécrose papillaire

- Souvent associée à un diabète, une drépanocytose, une prise d'AINS ou d'analgésiques au long cours ou au cours de certaines pyélonéphrites graves.
- Elle se présente de façon aiguë par une colique néphrétique (par migration des fragments papillaires dans l'uretère), possiblement associée à une hyperthermie et/ou insuffisance rénale transitoire.
- L'imagerie injectée (uroscanner ou UIV) ne met pas en évidence de lithiase mais une amputation calicelle en rapport avec une destruction de la région papillaire.
- Le fragment papillaire nécrosé peut migrer le long de l'uretère et être mis en évidence dans les urines par tamisage.

• Infarctus rénal

- Notion de terrain à risque : post-traumatique, drépanocytose, maladie à potentiel thromboembolique (ACFA).
- Se manifeste par une hématurie associée à un tableau de douleur lombaire brutale difficilement calmée par les antalgiques.
- Le diagnostic est réalisé par un scanner abdomino-pelvien injecté, une angio-IRM ou une échographie-Doppler.
- La prise en charge doit se faire en urgence (dans les 6 heures) avec reperméabilisation de l'artère rénale par voie radio-interventionnelle (stent) ou chirurgicale (thrombectomie) sous peine d'ischémie définitive.

4. Polykystose rénale autosomique dominante (PKRD)

- C'est une maladie héréditaire à transmission autosomique dominante et à révélation tardive entre 30 et 50 ans.
- C'est la plus fréquente des néphropathies héréditaires de l'adulte.

- Elle est caractérisée par l'envahissement bilatéral et asymétrique du parenchyme rénal par d'innombrables kystes aboutissant après de nombreuses années d'évolution à l'insuffisance rénale chronique.
- Son diagnostic est rendu aisé par l'échographie.
- L'hématurie est expliquée par la rupture des vaisseaux de la paroi au niveau de la voie excrétrice.

C. Enquête étiologique négative

Un faible pourcentage d'hématuries transitoires ne feront jamais la preuve de leur étiologie. Il s'agit le plus souvent d'une hématurie microscopique chez un malade qui n'a aucun antécédent uro-néphrologique et dont l'examen clinique est normal, la protéinurie est nulle, les urines sont stériles, les RBK sont négatives, l'électrophorèse de l'hémoglobine est normale et les examens d'imagerie sont normaux.

La gravité des cancers de la vessie conduit à proposer une cystoscopie avec biopsies de la vessie à partir de 45-50 ans, voire plus tôt s'il existe des facteurs de risque.

La biopsie rénale est rarement proposée si l'hématurie reste strictement isolée.

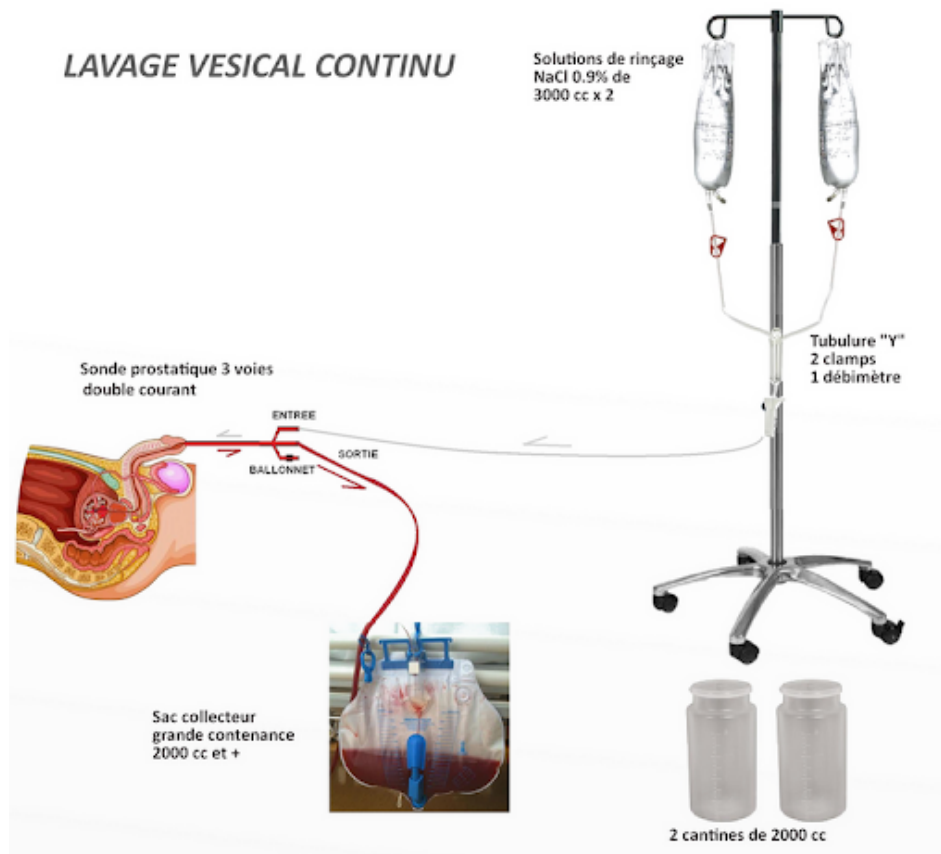
En pratique, en cas de récurrence de l'hématurie macroscopique, l'endoscopie vésicale est un examen à faire en urgence, en période hématurique, pour préciser l'origine du saignement. L'examen de l'urètre, de la vessie et des méats urétéraux permettra alors de préciser l'origine urétrale, vésicale ou haute uni ou bilatérale (rein, urètre et voies excrétrices supérieures) du saignement. L'exploration complémentaire sera adaptée à la constatation endoscopique ou radiologique initiale. L'unilatéralité évoque une lésion de la voie excrétrice, la bilatéralité une atteinte glomérulaire. Enfin, elle permet de prélever séparément l'urine provenant de chaque urètre et de pratiquer ainsi l'examen cytologique des urines du haut appareil droit et gauche.

Objectif n°12 : Planifier la conduite à tenir en urgence devant une hématurie macroscopique grave d'origine urologique

L'examen physique doit rechercher des signes de gravité avec évaluation du retentissement de l'hématurie (Cf. Objectif 3 du cours hématuries).

En cas d'hématurie macroscopique importante avec caillottage et/ou rétention aiguë d'urines :

- Mise en place d'une sonde vésicale à double courant avec mesures d'asepsie, en système clos.
- Mise en place d'irrigations/lavages en continu associés à un décaillotage à la seringue si nécessaire
- Surveillance des volumes d'« entrées/sorties ».



Devant un sondage difficile ou parfois impossible, il ne faut pas oublier qu'une hématurie peut avoir comme origine une tumeur vésicale qui constitue **une contre indication absolue à la pose d'un cathéter sus pubien** (pouvant aggraver le stade d'une éventuelle lésion en réalisant une dissémination le long de son trajet).

Parfois, et malgré les lavages, le décaillotage manuel s'avère non possible témoignant d'un caillot vésical organisé généralement de gros volume, et nécessitant un décaillotage au bloc opératoire lors d'une cystoscopie avec éventuellement une électrocoagulation hémostatique.

Une hématurie abondante déglobulisante peut se voir dans un cadre d'urgence et relève principalement d'un traumatisme rénal (contexte évocateur), d'une tumeur rénale rompue (angiomyolipome+++) ou d'une malformation artério-veineuse rénale.

- Dans le cas d'un traumatisme fermé du rein, le traitement reste conservateur basé sur les transfusions et la surveillance en milieu de soins intensifs en dehors des traumatismes pédiculaires qui nécessitent une intervention en urgence.
- Dans le cas d'un angiomyolipome ou d'une malformation artério-veineuse, le tarissement du saignement peut être obtenu par une embolisation réalisée au décours d'une artériographie.